第13回日本毒性病理学会

講演要旨集

JSTP

1997年1月23～24日

鳥　取

会場への交通案内

鳥 取 県 民 文 化 会 館

〒680　鳥取市尚徳町101－5

★JR鳥取駅より県庁に向って直進徒歩15分

★JR鳥取駅よりバスを利用する場合：市内回（シナイマワリ）と表示されたバスを利用し、県庁前下車（所要時間約５分）

★鳥取空港からは鳥取駅行きのリムジンバスがでています（所要時間約30分）。鳥取駅バスターミナル５番から空港行きが日に３便、飛行機の発着に合せて運行されています。

★タクシーを利用される場合：鳥取駅からほぼ基本料金で利用できます。

鳥取空港からは約2,000円（約25分）

鳥取市内ホテル・会場案内図

会場案内図

□ が学会使用区域

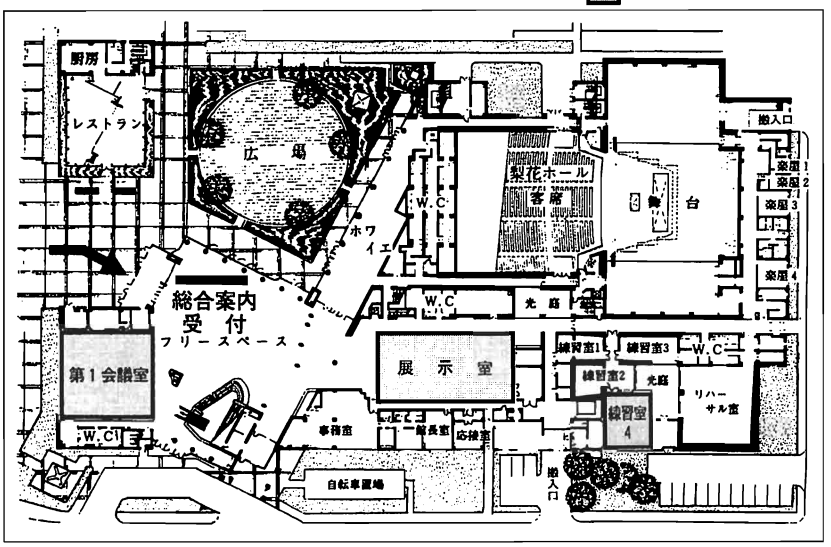

1 階 平 面 図

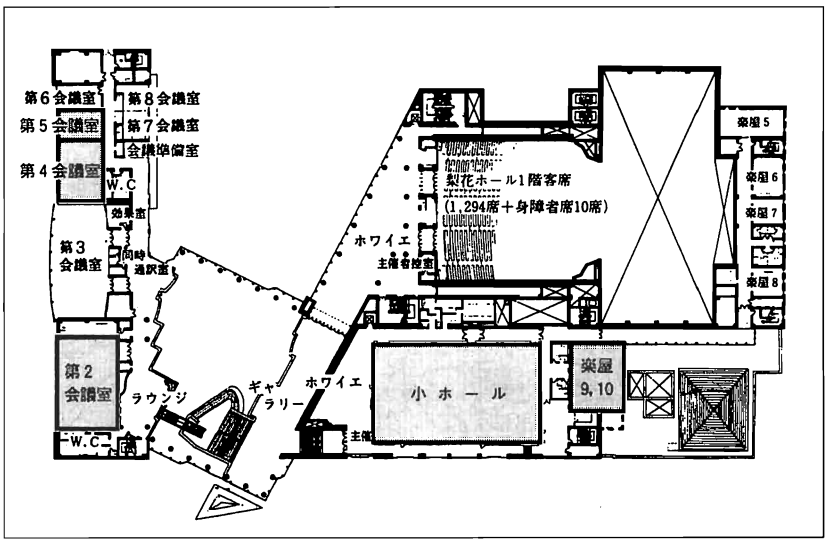

2 階 平 面 図

JSTP認定試験解説、スライドコンファランス、評議員会：1階第1会議室

総合受付、示説：1階フリースペース

口演、シンポジウムⅠ、Ⅱ、特別講演、総会：2階小ホール

休憩室：2階楽屋9、10

昼食（11：00～14：00）：2階第2会議室

商品展示：1階展示室

クローク：1階練習室4

学会本部：2階第4会議室

第13回日本毒性病理学会

1．期　　日　1997年１月23日（木）、24日（金）
2．会　　場　鳥取県立県民文化会館
3．会　　長　梅村　孝司（鳥取大学・農学部）
　副 会 長　鷲見　信好（日本新薬・安全性研究部）
　組織委員長　島田　章則（鳥取大学・農学部）
4．プログラム委員会
　委 員 長　前川　昭彦（佐々木研・病理）
　委　　員　川合　是彰（田辺製薬・安全研）
　　小谷　猛夫（大阪府大・農学部）
　　佐々木　啓（武田薬品・薬安研）
　　福島　昭治（大阪市大・医）
　　三森　国敏（国立衛試・病理）
　　渡邊　敦光（広島大学・原医研）
　　(50音順)
5．日　　程

第１日　１月23日（木）

口演会場（小ホール）		示説会場（フリースペース）	
８：30	総合受付開始		
８：55～９：00	開会挨拶		
９：00～12：00	口演（１～15）	９：00～９：30	示説受付・展示
12：00～13：00	評議員会（第１会議室）		
		13：00～14：30	示説質疑（Ｐ１～62）
15：00～16：25	口演（16～22）		
16：30～18：30	シンポジウムⅠ	17：30～18：30	示説撤去

懇親会（ホテルニューオータニ鳥取２階「鶴の間」）19：00～21：00

第２日　１月24日（金）

口演会場（小ホール）		示説会場（フリースペース）	
８：30	総合受付開始		
９：00～11：12	口演（23～33）	９：00～９：30	示説受付・展示
11：15～12：00	特別講演		
12：00～12：25	総会		
		13：00～14：30	示説質疑（Ｐ63～118）
14：40～16：40	シンポジウムⅡ	15：40～16：40	示説撤去
16：40～17：00	表彰式および閉会式		

5．事 務 局　〒680　鳥取市湖山町南４丁目
　鳥取大学農学部家畜病理学教室
　ＴＥＬ　0857－31－5423
　ＦＡＸ　0857－31－5424

毒性病理学会のあゆみ

回	開催地	会長 (所属)	会期	特別講演	シンポジウム・ワークショップその他	一般演題
1	東京	西山保一 (北里学園)	1985.3.25	2	0	0
2	東京	藤原公策 (東大)	1986.2.7～8	1	5	29
3	名古屋	伊東信行 (名市大)	1987.2.6～7	1	8	47
4	浜松	榎本眞 (安評セ)	1988.2.5～6	1	7	55
5	横浜	蟹澤成好 (横市大)	1989.1.27～28	1	6	53
6	札幌	板倉智敏 (北大)	1990.2.13～14	1	6	80
7	東京	林裕造 (国立衛試)	1991.1.17～18	1	20	53
8	奈良	小西陽一 (奈良医大)	1992.1.23～24	1	19	71
9	東京	土井邦雄 (東大)	1993.1.21～22	2	4	126
10	広島	伊藤明弘 (広大)	1994.1.27～29	1	18	136
11	大阪	佐久間貞重 (大阪府大)	1995.1.26～27	2	10	151
12	東京	高橋道人 (国立衛試)	1996.1.24～25	0	16	147
13	鳥取	梅村孝司 (鳥取大)	1997.1.23～24	1	11	151

参加者へのお願い

参加者の方へ

◎原則として事前登録*をお願いします。

1．総合受付は学会両日午前８時30分から、県民文化会館１階フリースペースにて行います。

2．**事前登録者**：総合受付で「**郵便振込金受領証**」を提示し、参加章を受け取り、氏名・所属を記入の上、会期中は必ず左胸につけて下さい。

3．**当日参加者**：総合受付で参加費（10,000円）を納入して参加章を受け取り、氏名・所属を記入の上、会期中は必ず左胸につけて下さい。

4．質問・討論される方は、座長の指示に従って所属と氏名を述べた上で発言して下さい。

*：登録・送金方法：参加費（8,000円）。学会誌Vol.8（No.2）折り込みの郵便振替用紙をご使用下さい（郵便局備え付けの振替用紙でも結構です）。

口座番号：０１４４０－１－２３８５

加入者名：第13回日本毒性病理学会事務局

振込締切：平成８年12月末日

演者の方へ

1．口演時間は８分（７分に予告）、討論時間は４分です。

2．プロジェクターは35㎜版用を１台用意します。

3．スライドは口演開始30分前までに会場入口のスライド受付に提出して下さい。
なお、スライドは20枚以内にお願いします。

4．次演者の方は次演者席にお着き下さい。

5．口演時間は厳守して下さい。

座長の方へ

1．口演担当の座長の方は、ご担当30分前までに会場入口にお越し下さい。

2．次座長の方は次座長席にお着き下さい。

3．持ち時間の範囲以内で司会をお願いします。

4．示説担当の座長の方は質疑応答10分前（12時50分）に学会本部（２階第４会議室）へお越し下さい。

総会及び評議会のご案内

1．総会は学会第２日の12時00分より小ホールにて行います。

2．評議員会は学会第１日の12時00分より１階第１会議室にて行います（昼食は有料で御用意いたします）。

懇親会のご案内

1．懇親会は学会第１日目の19時から21時までホテルニューオータニ２階「鶴の間」にて開催します。

2．懇親会費：7,000円……学会参加費と同様、事前登録をお願いします（学会参加費とともにご送金下さい）。
3．事前登録者は、総合受付で学会参加章とともに懇親会参加章をお受け取り下さい。

示説をされる方へ

1．学会両日とも９時30分までに受付（１階フリースペース）と展示を済ませて下さい。
2．展示時間は９時30分～17時30分（第１日）または９時30分～15時40分（第２日）です。両日とも13時00分から14時30分の間、発表者は必ず会場に居て参加者からの質疑に応じて下さい。
3．パネルの大きさは縦180㎝、横150㎝です（下図参照）。
4．展示には学会で用意した画鋲を使用して下さい。
5．演題名、発表者氏名、所属の表題を下図の要領に従って作成し、展示して下さい（演題番号は主催側で用意します）。

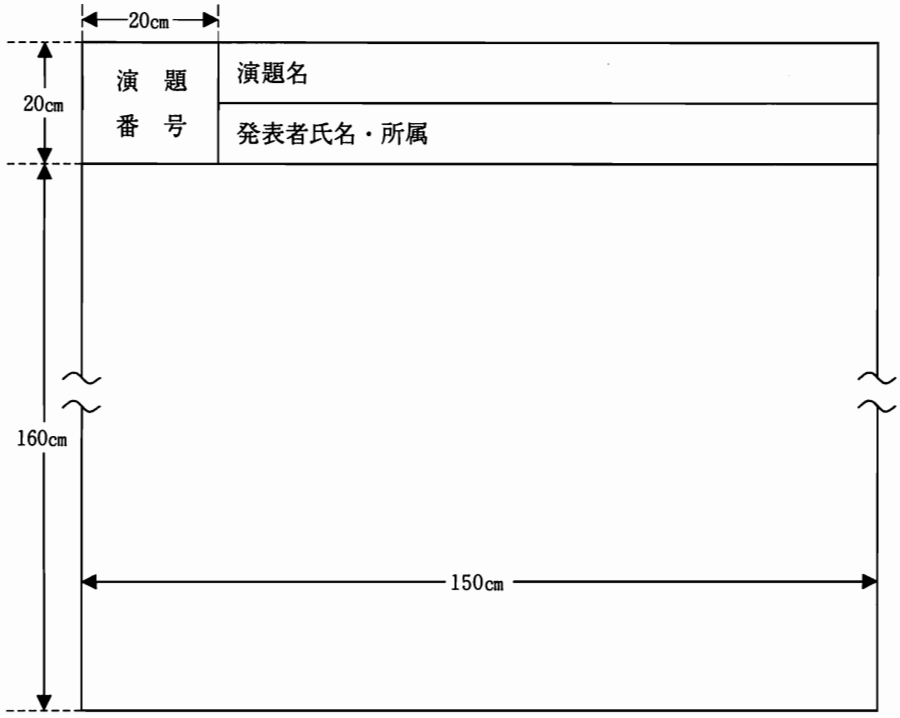

特別講演，シンポジウム　プログラム

特別講演

（1月24日） 11：15～12：00　　司会　**梅村　孝司**（鳥取大・農・家畜病理）

シンポジウムⅠ：分子生物学の毒性病理学への応用

第1日（1月23日） 16：30～18：30　　司会　**福島　昭治**（大阪市大・医・1病理）
井上　達（国立衛試・毒性）

シンポジウムⅡ：毒性病理学におけるトランスジェニックマウスの役割

第2日（1月24日） 15：40～16：40　　司会　**三森　国敏**（国立衛試・病理）
津田　洋幸（国立がんセ・化学療法）

口演プログラム

○：発表者

第１日（１月23日）午前

第１日（１月23日）午後

第2日（1月24日）午前

示説プログラム

○：発表者
＊発表者は35才以上

第１日（１月23日）

示説　１（Ｐ１～17）　　座長　**井内　康輝**（広大・医・病理）
今井　　清（食薬安全セ）

示説　2（P18～32）　　座長　**渡邊　敦光**（広大・原医研）
山崎　寛治（化学品検協）

演　題　取　消

示説　3（P 33～47）　　座長　**中江　大**（奈良医大・がんセ・腫瘍病理）
原田　孝則（残農研・水海道）

第２日（１月24日）

示説　５（Ｐ63～75）　　座長　**高橋　道人**（国立衛試・病理）
吉田　　緑（佐々木研・病理）

示説　8（P105～118）　座長　**小谷　猛夫**（大阪府大・農・獣医病理）
川合　是彰（田辺製薬・安全研）

司会・座長一覧

特別講演	1月24日(11：15～12：00)	梅村孝司	(鳥取大・農・家畜病理)
シンポジウムⅠ	1月23日(16：30～18：30)	福島昭治	(大阪市大・医・1病理)
		井上　達	(国立衛試・毒性)
シンポジウムⅡ	1月24日(15：40～16：40)	三森国敏	(国立衛試・病理)
		津田洋幸	(国立がんセ・化学療法)

口演	1月23日　午前		
	1，2	中山裕之	(東大・農・獣医病理)
	3～5	大石裕司	(藤沢薬品・安全研)
	6～8	佐々木　啓	(武田薬品・薬安研)
	9～11	立松正衛	(愛知がんセ・病理1)
	12～14	森　秀樹	(岐阜大・医・1病理)
	15	板垣慎一	(東大・農・実験動物)
	1月23日　午後		
	16，17	板垣慎一	(東大・農・実験動物)
	18～20	堤　雅弘	(奈良医大・がんセ・腫瘍動物)
	21，22	森　聖	(塩野義製薬・油日ラボ)
	1月24日　午前		
	23	森　聖	(塩野義製薬・油日ラボ)
	24，25	西川　智	(協和発酵・医薬研)
	26～28	萩原昭裕	(大雄会医研)
	29～31	西川秋佳	(国立衛試・病理)
	32，33	広瀬雅雄	(名市大・医・1病理)

示説	1月23日　13：00～14：30		
	1（P1～17）	井内康輝	(広大・医・病理)
		今井　清	(食薬安全セ)
	2（P18～32）	渡邊敦光	(広大・原医研)
		山崎寛治	(化学品検協)
	3（P33～47）	中江　大	(奈良医大・がんセ・腫瘍病理)
		原田孝則	(残農研・水海道)
	4（P48～62）	白井智之	(名市大・医・1病理)
		渡辺満利	(持田製薬・安全研)
	1月24日　13：00～14：30		
	5（P63～75）	高橋道人	(国立衛試・病理)
		吉田　緑	(佐々木研・病理)
	6（P76～90）	泉　啓介	(徳大・医・2病理)
		土井邦雄	(東大・農・獣医病理)
	7（P91～104）	前川昭彦	(佐々木研・病理)
		奈良間　功	(摂南大・薬安研)
	8（P105～118）	小谷猛夫	(大阪府大・農・獣医病理)
		川合是彰	(田辺製薬・安全研)

特別講演要旨

Mechanisms and Patterns of Hepatocyte Receotor Gene Regulation During Liver Cell Growth

Dr. Jonathan LaMarre

Department of Biomedical Sciences, Ontario Veterinary College, University of Guelph

—— MEMO ——

Mechanisms and Patterns of Hepatocyte Receptor Gene Regulation During Liver Cell Growth

Jonathan LaMarre
University of Guelph, Ontario Veterinary College,
Department of Biomedical Sciences

It has been recognized for many years that the normal mammalian liver has a remarkable capacity for regeneration following injury or partial hepatectomy. During this regenerative response, hepatocytes are rapidly stimulated to undergo mitosis until the liver mass reaches a level comparable to that present before injury. Many studies have indicated that this response is partly due to the effects of specific growth factors such as HGF, EGF and TGF-beta which control hepatocyte proliferation. The response is also regulated by the extracellular matrix which may promote or inhibit hepatocyte growth. Disturbances in the normal patterns of hepatocyte growth are common after chronic toxic or viral injury, and may lead to liver fibrosis, cirrhosis or neoplasia. Furthermore, chronic liver injury changes the pattern of hepatocyte gene expression in such a way that normal functions (receptor-mediated endocytosis, plasma protein synthesis, detoxification etc.) are decreased. Because of these associations with injury and disease, it is important to identify the changes in hepatocyte function which accompany liver injury and to determine the cellular mechanisms which lead to these changes in gene expression.

Our initial studies have examined the expression of a number of different hepatocyte-surface receptors under *in vitro* conditions which are similar to proliferating and non proliferating hepatocytes *in vivo*. The first receptor examined was the LRP, a member of the LDL receptor family which binds and internalizes lipoproteins, bacterial toxins, proteinases, thrombospondin and proteinase inhibitors such as alpha-2-macroglobulin. LRP expression was investigated in primary cultures of rat hepatocytes. When plated on collagen (a matrix which permits hepatocyte growth) the level of LRP expression was decreased over 48 hours as measured by ligand binding and western blot analysis. At the mRNA level, the change in LRP expression was very rapid, decreasing

dramatically in the first 4 hours of culture. Subsequently, we observed a similar rapid decrease in mRNA levels for other hepatocyte genes such as syndecan-2 and P450 2A5. In order to determine whether other types of matrix which inhibit cellular growth affect hepatocyte gene expression, we examined LRP expression in hepatocytes plated on a growth-inhibiting extracellular matrix derived from EHS tumor cells. In contrast to hepatocytes grown on collagen, LRP mRNA expression was maintained in hepatocytes plated on this matrix. This effect was not due to TGF-beta or EGF trapped within the matrix, as these growth factors had no effect on LRP expression when added to hepatocytes cultured on collagen.

In order to identify the mechanism(s) behind the decrease in gene expression in hepatocytes, we analysed the transcription rate of the LRP gene and the stability of the LRP message during culture on EHS matrix and collagen. DNA constructs were prepared using the promoter region of the LRP gene and the reporter gene SEAP. Preliminary results indicated a modest decrease in reporter gene activity in hepatocytes grown on collagen compared with hepatocytes grown on EHS matrix. Furthermore, the half-life of the LRP mRNA was longer in hepatocytes grown on EHS tumor matrix than in hepatocytes grown on collagen. These results indicate that the expression of LRP and other hepatocyte genes is strongly influenced by the composition of the extracellular matrix. The studies suggest that extracellular matrix influences hepatocyte gene expression through changes in the rate of gene transcription and through post-transcriptional changes in the stability of LRP mRNA. Furthermore, assuming the studies can be extended to the growth responses which occur *in vivo* after liver injury, then these results suggest that hepatocyte proliferation is accompanied by a profound shift in hepatocyte gene expression where genes which control differentiated function are rapidly decreased by transcriptional and post-transcriptional mechanisms.

シンポジウム要旨

シンポジウムⅠ：分子生物学の毒性病理学への応用
（Ｓ１－１～５）

シンポジウムⅡ：毒性病理学におけるトランスジェニックマウスの役割
（Ｓ２－１～６）

—— MEMO ——

S１－１　ギャップジャンクション蛋白質コネクシンと毒性

朝元誠人
（国立がんセ・研・化療）

毒性とは生命および健康を害する性質とされる。近年分子生物学の進歩により生体のホメオスターシスを保つのに重要な分子がいくつも同定されている。さまざまな物質がこれらホメオスターシスに重要な分子に作用し、それが生体に悪影響を及ぼすものであれば、その物質は分子レベルでの毒性が存在すると考えられる。従来の毒性試験には高濃度の被検物質を投与して体重減少、臓器重量変化、各臓器の組織学的障害の検索が行われてきた。これらの系ではヒトが暴露されると考えられる量よりはるかに大量の被検物質が投与されるのが普通でありはたしてヒトへの危険度を反映しているかという疑問が当然出てくる。一方、ある特定の分子に注目し、その分子への障害作用はヒトへの暴露量に近い濃度で検索が可能になる。また、実験動物とヒトとに共通して存在する分子であれば実験データのヒトへの外挿に有利であると考えられる。

ギャップジャンクションは細胞と細胞をつなぐチャンネルであり、1500D以下の小さな分子を通すことにより細胞間のシグナル伝達を保ち、その臓器のホメオスターシスの維持、細胞増殖、細胞分化に深くかかわっている分子の１つと考えられる。近年、ギャップジャンクションを構成する分子がクローニングされコネクシンと命名されている。コネクシンは現在まで少なくとも１２種類存在することが明らかになっており、臓器特異的に発現する分子が異なっており、肝ではコネクシン26と32が、心臓ではコネクシン43が発現している。

現在までに、300種類以上の種々の物質のギャップジャンクションへの影響が検索されており、60％の発がん物質または発がんプロモーターがギャップジャンクションを阻害することが知られている。

今回のシンポジウムではギャップジャンクションの異常をDNA, RNA, 蛋白質、およびその機能（Dye transfer assay)の各段階でいかに研究できるかをラット肝および膀胱発がんの系を用いて紹介する。また、がん化学予防剤として期待されたがヒトに対しては無効または毒性があるとされたベータカロチンのラット肝ギャップジャンクションへの影響についても述べる。

Ｓ１－２　　神経中毒疾患モデルと変異遺伝子の解析

長嶋和郎　（北海道大学医学部第二病理）

神経毒性の発現は神経親和性の問題であり、この親和性とは細胞の特異性を規定する蛋白結合であり、するとその発現を調節する遺伝子を解析するという分野に入ってくる。分子生物学的手段により明らかにすることができた特異的神経障害の動物実験例と稀なヒト代謝疾患とを紹介し、神経病理学所見に基づいた遺伝子診断について報告する。また腫瘍における変異遺伝子の新しいYeast assayについても紹介する。

１：Methylmercury chloride (MMC)をラットに投与するとヒト水俣病に認められる所見と同様の小脳顆粒細胞の変性が見られる。Pur kinje細胞は良く保たれている。変性細胞は核の萎縮と断片化が見られ、電子顕微鏡でtear drop様の構造物となる。変性核はTUNEL法にて陽性となり、また電気泳動にてDNA ladderが見られた。従って、MMCによる小脳顆粒層変性はapoptosisであり、変性に新しい遺伝子発現が生じていることが示唆され、MMC中毒研究に新らしい道が開かれたと思われた (Nagashima K et al.: Apoptotic process of cerebellar degeneration in experimental methylmercury intoxication of rats. Acta Neuropathol 91; 72-77, 1996)。

２：複雑な神経症状を呈し、突然死した成人女性の剖検脳の病理学的検索を行った。病変の性質と分布とから稀な小児の代謝性脳症であるLeigh脳症の adult type ではないかと推測された。この疾患はミトコンドリア遺伝子 8993 番目の T→G 変異が知られている　(Holt IJ et al.: A new mitochondrial disease associated with mitochondrial DNA heteroplasmy. Am J Hum Genet 46; 428-433, 1990)。そこでこの部位を鋏む領域をPCRにて増幅し制限酵素で切ったところ、本例にこの変異が認められ、臨床病理学的異常所見が遺伝子のレベルでも確認することができた。

３：ヒトの多くの腫瘍で癌抑制遺伝子p53の変異が報告されている。Knock-out mouseによる実験でもp53 mutationが多発性の腫瘍を誘発している。微量組織から抽出したmRNAを用い、蛋白に翻訳させてYeastの転写因子としての機能を利用した解析法で、極めて容易にこの遺伝子変異を検出できる系が報告された(Flaman-JM et al.: A simple p53 functional assay for screening cell lines, blood, and tumors. Proc Natl Acad Sci USA 92: 3963-3967, 1995)。この方法がヒト大腸癌や脳腫瘍に応用され、非常に簡便となってきているので紹介する。

S１－３

発癌過程における細胞周期関連因子の異常

山本晋史、福島昭治（大阪市大・医・１病理）

細胞がある刺激を受けた場合の反応の１つとして、細胞周期がある時点で停止または加速されることが知られている。その刺激により細胞のＤＮＡに損傷が起こった場合、細胞周期停止のサインはＤＮＡ損傷が修復されるまで継続し、修復が完了すると再び次の段階へ進むシグナルが点灯する。その一連の反応には現在ではp53、p21、サイクリン/ＣＤＫ複合体、pRBなどの核内蛋白が関与していると考えられている。また、癌の発生過程において、外からの刺激に対するトランスフォーム細胞の応答は一定ではなく、細胞周期の制御の不安定な状態が細胞の異常な増殖をもたらすと想定される。そこで本シンポジウムでは変異原性物質と非変異原性物質によって惹起される細胞周期関連因子の異常について述べる。

１．BBN誘発ラット膀胱発癌モデルにおいては、BBNによるイニシエーションの後、種々のプロモーターを投与することにより前癌病変である粘膜の乳頭状または結節状過形成が発生し、そのうちのあるものが乳頭腫を経て、癌を形成するに至ると考えられている。今回その過形成性病変に注目し、細胞周期に関連する因子の中で、以下の異常の有無を分子生物学的に検討した。

１）細胞周期のブレーキの異常（p53、p21）

２）回転を加速させる因子の存在（サイクリンの過剰発現など）

３）細胞の出納のアンバランスに関与するアポトーシスの減少

２．ラットに非遺伝毒性物質であるウラシルを継続的に投与すると膀胱内に結石が多数発生し、可逆性の増殖性病変が出現する。さらにウラシルを長期に投与すると、膀胱癌が発生する。今回、ウラシルまたはBBNのいずれかの単独投与にて誘発した膀胱癌の遺伝子変異を比較し、細胞周期に関連する因子の異常について検討した。

以上、化学物質の安全性を追究するにあたって、分子生物学的手法を導入することにより、化学物質、特に非変異原性化学物質による癌発生の機序が解明されることが期待される。

S１－４

HST-1(FGF-4)遺伝子の生理機能の解析と生殖毒性

落谷　孝広　（国立がんセンター研究所・分子腫瘍）

HST-1(FGF-4)遺伝子はNIH3T3細胞をトランスフォームする活性を有する遺伝子であり、様々ながんでこの遺伝子の増幅が認められる。HST-1は最近の研究から肢芽形成に働くことが明らかとなり、この増殖因子は動物の初期発生の過程で、形態形成における上皮と間葉との相互作用に中心的な役割を果たしているものと考えられる。さらにHST-1はＦ９などの胚性腫瘍細胞や未分化なES細胞で発現している。しかし、生体でのHST-1の発現は胎児期のわずかの期間、それも特定の組織に限られており、胎児期から成体にいたるまでの働きについては不明な点が多い。

まず我々はHST-1を発現するアデノウイルスベクターを構築し、それをマウスに腹腔内投与することで全身的にHST-1を発現させ、組織及び個体レベルでHST-1遺伝子の機能を解析する系を完成した。この系によりHST-1に血小板増加作用があり、その作用メカニズムは、HST-1が骨髄中の巨核球に対して直接に巨核球増幅因子として働くためであることを証明した。このウイルスベクターはがんの化学療法や放射線治療の際の重篤な副作用である血小板減少症に対する効果的予防法および治療法になる可能性を示した。

またHST-1遺伝子の発現は発生の後期においても、肢芽の頂端外胚葉隆起(AER)の部位に特異的に見られる。HST-1の発現の時期はちょうど肢芽の発生のスタートの時期に相当することから、肢芽の発育をコントロールしている因子の候補の一つであった。それを実験的に証明するために、まずマウスの肢芽の発生を体外で検討することが可能な培養系を確立した。そこにアンチセンスオリゴヌクレオチドを導入することにより、AER部位でのHST-1の発現を抑制したところ、肢芽の発育はほぼ完全に阻害された。コントロールとしたセンスオリゴやミスマッチオリゴには阻害効果は認められないことから、AERにおけるHST-1遺伝子の発現は、肢芽の発育に重要であることを証明した。

さらにES細胞を用いたジーンターゲティング法によりHST-1遺伝子を欠損したマウス個体の作成を試みた。まずHST-1遺伝子がヘテロに欠損したマウスの表現形質は、胎児期の初期で著しい発育遅滞を示したものの、それらは正常に生まれ、生殖能力などには何の変化もなかった。しかしヘテロ接合対同士の掛け合わせからはHST-1遺伝子をホモに欠損した動物個体は得られず、HST-1のノックアウトマウスは胎生９日までに致死となった。従ってHST-1は発生のごく初期において重要な役割を担うことが明らかとなった。さらに, HST-1をホモに欠損するES細胞株を樹立し、同系のマウスに移植したところ、このES細胞は本来の性質である胚細胞腫の形成能力を完全に失っていた。以上の結果から、HST-1遺伝子の発生における役割や、胚細胞腫における関与が明らかとなった。

Ｓ１－５　c-kit レセプターチロシンキナーゼ発現細胞の多様性とその異常

○廣田誠一，北村幸彦（阪大・医・病理）

stem cell factor （ＳＣＦ）はマスト細胞・メラノサイト・赤血球・生殖細胞の分化・増殖に必須の増殖因子であり，c-kit レセプターチロシンキナーゼはＳＣＦの受容体である．ＳＣＦあるいは c-kit に機能喪失性突然変異が起こるとこれらの細胞の分化・増殖に重大な支障をきたし，マスト細胞欠損・白色毛・貧血・不妊の症状が出現する．また，後根神経節の神経細胞の中には c-kit を発現するものがあり，この細胞の生存と神経突起伸長にＳＣＦが作用することがわかっている．しかしこの c-kit を発現する神経細胞はＮＧＦにも反応するのでＳＣＦ－c-kit 系の機能喪失性突然変異マウスにおいても後根神経節の発生・分化に異常をきたさない．消化管筋層内にも c-kit を発現する Cajal 介在細胞があるが，この場合はその分化・増殖にＳＣＦ－c-kit 系が必須である．Cajal 介在細胞は消化管の自律運動に関与する細胞で，ＳＣＦ－c-kit 系の機能喪失性突然変異マウスやラットでは消化管の運動低下・胃内胆汁逆流が起こる．この胆汁逆流現象は幽門前庭の潰瘍や前胃の乳頭腫の発生に関与している．一方， c-kit 遺伝子には機能獲得性の突然変異も生じる．c-kit 遺伝子のキナーゼドメインに特定の体細胞突然変異が起こることにより，ＳＣＦの刺激がなくても c-kit レセプターチロシンキナーゼが構成的に活性化され増殖刺激のシグナルが伝わる．この点突然変異はわれわれが最初にヒト・マウス・ラットのマスト細胞培養株で発見したが，その後実際にヒトのマスト細胞性腫瘍において全く同じ点突然変異により腫瘍化が起こっていることが報告された．さらにわれわれは消化管の間葉系腫瘍のなかに c-kit を発現する腫瘍群が存在することを発見し，その中の悪性のものには c-kit 遺伝子に体細胞突然変異があることをみつけた．この突然変異はマスト細胞性腫瘍におけるのとは異なった部位に存在しており，現在その突然変異が機能獲得性であるのかどうかについて検討中である．この変異が機能獲得性のものであれば，c-kit という同一遺伝子内での異なる機能獲得性突然変異により，異なった細胞種の腫瘍化が起こることになり，ますます興味深いストーリーが展開する可能性がある．

S2－1　肝発癌メカニズムの研究モデルとしてのトランスジェニックマウス

○榎本秋子（残農研），E.P.Sandgren（Univ. of Wisconsin），R.R.Maronpot（NIEHS）

腫瘍の発生は化学物質の長期投与によって起こり得る重大な毒性のひとつである。腫瘍発生には細胞の増殖・分化に関連する多くの遺伝子の発現の変化を必要とする。それらの変化は遺伝子自体の変異や遺伝子の発現調節機構の異常によって生ずるが，化学物質はこのいずれをも引き起こし得る。ある化学物質がどのような機序で腫瘍を発生させるかを知ることは安全性評価のみならず，治療，予防などの点でも重要である。しかし，そのためにはまず発癌機序一般に関する理解が必要であり，そのひとつの研究モデルとして現在盛んに使われつつあるのがトランスジェニックマウスである。

外来の遺伝子を導入したトランスジェニックマウスは，特定の遺伝子を特定の組織に発現させ得るという特性を持ち，その遺伝子が本来生体において果たしている役割のみならず，その発現の変化が生体に及ぼす影響－腫瘍発生を含む－を知る上で貴重な情報を提供する。例えば，ウイルス由来の発癌遺伝子SV40T抗体，細胞由来の発癌遺伝子 c-*myc*あるいは成長因子 TGFαの遺伝子をマウスの肝臓に発現させると，細胞分裂・アポトーシスの発現頻度の変化や細胞異型などが認められ，最終的には腫瘍が発生する。なお，この時認められる変化の程度や腫瘍発生の時期および頻度にはそれぞれの持つ導入遺伝子の種類によって明らかな差がある。ところで，これらの異なる導入遺伝子を持つ動物を掛け合わせると，それぞれの遺伝子の生体における相互作用を調べることも可能となる。上記の3種の遺伝子のうちでSV40T抗体が最も強い発癌性を有するが，これにc-*myc*あるいは TGFαが加わると腫瘍の発生はより早期化する。ただし，c-*myc*は腫瘍の発生および成長をともに促進するのに対し， TGFαは主に腫瘍の成長に影響を与える傾向があるなど，遺伝子の組み合わせによって腫瘍の発生のしかたに差が出てくる。SV40T抗体は癌抑制遺伝子 p53および pRbの作用を阻害することが知られている。 c-*myc*は細胞周期のG1期に発現してその進行に重要な役割を果たすとともにアポトーシスとも関わっており，また， TGFαは細胞の増殖・分化に関わるシグナル伝達機構を活性化する。上に述べたような差はこのような各遺伝子の作用点の違いに基づくものと推察される。

生体反応の多くが分子生物学レベルで語られるようになりつつある時代にあって，遺伝子の発現を直接コントロールできるトランスジェニックマウスは，発癌メカニズムについて多くの知見を与えてくれるものと期待され，また，それらの知見は化学物質による発癌の理解にも将来役立つものと考えられる。

S 2－2　c-Ha-*ras* および TGFα トランスジェニックマウスを用いた化学発癌

○今井田克己[1]、玉野静光[2]、Jerrold M. Ward[3] ([1]名市大・医・1 病理、[2]大雄会医科研、[3]NCI, USA)

トランスジェニック (TG) 動物を用いた研究は、毒性病理学の分野でも用いられるようになり、特に、マウスを用いた長期発癌性試験に変わり得る実験系として ICH で提唱されますます注目されている。今回は 2 つの TG マウスの系を用いた化学発癌実験について報告する。

1．c-Ha-*ras* TG マウス (rasH2) はヒトプロト型 c-Ha-*ras* 遺伝子を導入した TG マウスである。9 週齢の雌雄 rasH2 およびその同系で遺伝子非導入の非 TG マウスに肺発癌物質である urethane (500ppm、飲料水、3 週間) および 6-nitrochrysene(6NC, 2200 *n*mol/マウス、3 回、ip) をそれぞれ投与し、実験期間を 25 週間とした。発生した肺の腺癌は TG マウスの 6NC 投与群で雄 57%、urethane 投与群では雌雄とも 100%であり、非 TG マウスに全く腺癌の発生がみられなかったことより、rasH2 は肺発癌物質に対して明らかに高感受性であった。肺腫瘍の他、前胃の扁平上皮癌や脾臓の血管肉腫などがみられた。また、腫瘍の遺伝子解析の結果、導入した c-Ha-*ras* 遺伝子の codon 61 に変異を高頻度に認めたが、マウスの c-Ha-*ras*、c-Ki-*ras* 遺伝子の異常は見られなかった。以上より、この rasH2 は肺発癌物質に対して高感受性の実験系であると考えられる。

2．ヒト Transforming growth factor (TGF) αを導入した TG マウスである MT42 は肝細胞での TGFαの over expression が確認されている。この MT42 の 15 日齢に DEN (5mg/kg, ip) を単回投与し、4 週齢より 35 週間 phenobarbital (PB, 500ppm) を混餌投与した。また、DEN および PB のみの投与群を設け、それぞれ非 TG マウス動物としての対照である CD–1 マウスも同様の実験群を設けた。実験開始後、10、23 および 37 週目に屠殺剖検し、肝の腫瘍性病変を検討したところ、肝細胞癌 (HCC) は MT42 では 23 週で 100%見られたのに対し、CD–1 では 23 週では 0%であり、37 週で 40%みられたのみであった。また、DEN 単独投与群でも MT42 は 23 週に 80%の HCC が認められたが、CD–1 では 37 週でも 0%であった。さらに、PB の単独投与群でも MT42 では 37 週で 33%の HCC がみられたが、CD–1 では 0%であった。以上の結果より、MT42 は肝発癌物質に対して高感受性といえる。

以上、2 種類の TG マウスはそれぞれの標的臓器に対して高感受性を示したものの、導入遺伝子の種類により感受性および標的臓器が異なるものと考えられた。今後、検索系として TG を用いる場合、どの TG が最適であるか、その標的臓器の選択を含めた慎重な検討が必要であると考える。

S 2 − 3

ヒト GST 遺伝子を導入したトランスジェニックラットを用いて化学物質に対するヒト GST の応答を調べる試み

○真鍋淳，鈴木高成*，棚瀬久雄，松沼尚史
（三共・安全研，*Y-S ニューテクノロジー研）

化学物質の生体に対する毒性の強さ，あるいは質は暴露される化学物質に対する生体の代謝能により大きく左右される．したがって，通常安全性試験に使用される実験動物の代謝能とヒトの代謝能に差がある場合，実験動物で発現した実験結果がヒトでの毒性を反映することにはならない．このため，実験的にヒトにおける化学物質の代謝能を知る手段として，ヒトの肝細胞を使用した *in vitro* の代謝実験が実施されている．一方，本シンポジウムのテーマでもあるトランスジェニック動物を利用してヒトにおける代謝能を知る方法に，ヒトの薬物代謝酵素を実験動物に導入する手法が考えられる．そこで，我々はヒト薬物代謝酵素の遺伝子を導入したトランスジェニックラット（TG ラット）を用いることにより，各種化学物質に対するヒト薬物代謝酵素の応答がラットを用いて評価可能かを検討する試みを開始した．まず，ヒト glutathione S-transferase Alpha クラス(GSTA)遺伝子の 5'上流域 4.5-kb とレポーター遺伝子 chloramphenicol acetyltransferase (CAT) の融合遺伝子（図 1）を導入した TG ラットを作出した．このラットにそれぞれ誘導プロファイルの異なる肝薬物代謝酵素誘導剤，phenobarbital (PB), butylated hydroxyanisole (BHA)あるいは β-naphthoflavone (BNF)を投与した．その結果，ラット P450 と GST は表 1 に示す誘導応答を示し，本 TG ラットは従来の報告に一致する代謝能を有することが確認された．

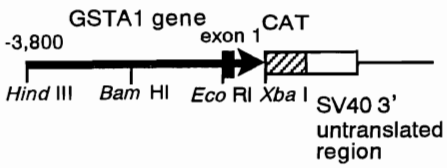

図 1．

表 1．ラット肝薬物代謝酵素の誘導応答

誘導剤	P450 誘導	GST 誘導
PB	＋	＋
BHA	−	＋
BNF	＋	±

次いで，ヒト GSTA の上記化学物質に対する応答を CAT 活性の測定により評価した．無処置ラットにおいて CAT 活性が肝臓で検出され，導入遺伝子の蛋白レベルでの発現が確認された．さらに，PB 投与により肝臓の CAT 活性は対照群に比較して明らかに上昇した．このことは，導入したヒト GSTA プロモータが PB の投与に対し誘導応答を発揮したことを示す．BHA あるいは BNF に対する応答は明確でなかった．従来，ヒト GSTA が化学物質により誘導されるか否かには議論があった．今回の実験結果はヒト GSTA が PB により誘導されることを示唆するもので，本 TG ラットは化学物質に対するヒトの代謝能を推察するのに有用と考えられる．

S２－４　c-Ha-ras トランスジェニックマウスを用いた発がん性試験短期化の試み

○山本　慧[1、2]、野村　達次[2]（[1]慶應大・医・薬理、[2]実中研）

現在、我々は代表的な発がん遺伝子であるヒトプロト型 c-Ha-ras 遺伝子を導入したトランスジェニックマウス、すなわち CB6F1-TgHras2 マウスを用いた短期発がん性試験法を国立衛生試験所、米国 NIEHS 並びにいくつかの製薬企業と協同で開発中である。本プロジェクトの目的は CB6F1-TgHras2 マウスの短期発がん性評価系としての有用性と限界を明らかにするところにある。2 年間にわたる長期発がん性試験により、その発がん性の有無が明らかになっている物質を中心に、約二十種類の物質（変異原性があり且つ発がん性があるもの、変異原性はあるが発がん性が無いもの、変異原性は無いが発がん性があるもの、変異原性も発がん性も無いもの）について CB6F1-TgHras2 マウスを用い 26 週間（約６ケ月）にわたる発がん実験を行い、生じた腫瘍を病理組織学的に検索し、腫瘍の種類、発生部位、発生頻度、並びに発生するまでに要した時間等について対照の non-Tg マウスと比較し、更に、それらの結果を長期（２年間）発がん性試験の結果と比較検討した。被験物質は７－９週令のマウスに混餌、混飲水、強制経口、腹腔内注射、静脈内注射、皮下注射または皮膚塗布により投与した。その結果、CB6F1-TgHras2 マウスは種々の変異原性がん原物質に対し non-Tg マウスに比べ明らかに感受性が高く、より早期に、より悪性度の高い腫瘍を形成することが示された。また、CB6F1-TgHras2 マウスは一部の非変異原性がん原物質に対しても明らかに高い感受性を示した。生じた腫瘍の大部分は従来標的臓器として知られている臓器に認められたが、多くのがん原物質により、肺（腺腫、腺がん）、前胃（パピローマ、扁平上皮がん）、または脾臓（血管腫、血管肉腫）などに腫瘍が誘発された。尚、発がん実験終了時（33－35 週令）には自然発生腫瘍は殆ど見られず、時に極少数の肺腺腫または血管腫を認めるのみであった。一方、肝腫瘍の発生頻度は極めて低く、肝がん誘発物質として知られている vinyl carbamate や diethylnitrosamine によっても肝腫瘍は見られなかった。腫瘍に於ける導入遺伝子の点突然変異の有無を検討したところ、点突然変異の有無は臓器並びに腫瘍の種類に依存することがあきらかとなった。現在迄に得られた知見より、CB6F1-TgHras2 マウスは短期発がん性試験法開発の上で有力なモデルと成りうることが示された。

S２－５

p53 ノックアウトマウスを用いた短期発癌スクリーニング

○尾崎圭介（住友化学・生科研）、福島昭治（大阪市大・医・1病理）

癌抑制遺伝子である *p53* 遺伝子蛋白は DNA 損傷の際、核内に蓄積することにより細胞周期の G1 から S 期への移行を抑制し、その間に細胞は傷害を受けた遺伝子を修復する。また、細胞の受けた傷害が修復不可能な場合には細胞を apoptosis に導くことにより、結果的に DNA 傷害の固定化を回避することが知られている。今回、我々は *p53* 遺伝子 allele の片方が欠損した *p53* ノックアウトマウス(TSG-*p53* マウス)に着目し、各種臓器における発癌感受性について検討を行った。

7 週齢の雄性 TSG-*p53* マウスと正常マウス(C57BL/6)に膀胱発癌物質である N-butyl-N-(4-hydroxybutyl)nitrosamine(BBN)を 0.002%～0.025%の間の 4 用量にて飲料水に混じ 20 週間投与し、膀胱粘膜上皮の腫瘍性病変を病理組織学的に検索した。その結果、移行上皮癌の発生は TSG-*p53* マウスでは 0.004%以上の群で高率に認められたのに対し正常マウスでは 0.025%群の 2/9 例に認められたのみであった。扁平上皮癌は TSG-*p53* マウスにのみ認められ、上皮異形成についても TSG-*p53* マウスでは低濃度から高率に認められた。また、BBN 投与初期での膀胱粘膜上皮の細胞増殖能を 5-bromo-2'-deoxyuridine の取り込みを指標として検討した結果、投与 2 および 4 週間の段階で TSG-*p53* マウスにおいて有意な細胞増殖亢進が観察された。一方、両マウスに発生した腫瘍部位から DNA を採取し、*p53* 遺伝子の Exon5～8 における変異解析を実施したところ、癌における遺伝子変異の頻度は TSG-*p53* マウス 28%、正常マウス 27%と差異は認められなかった。以上、TSG-*p53* マウスは BBN による膀胱発癌に極めて高感受性であることが明らかになった。

TSG-*p53* マウスの肝発癌に対する感受性を検討するため TSG-*p53* マウスと正常マウスについて、実験開始時に 5.0mg/kg の dimethylnitrosamine を 1 回腹腔内投与し、その後 500ppm の sodium phenobarbital を 24 週間飲料水に混じて投与する 2 段階発癌、および 2-amino-3-methylimidazo[4,3-f]quinoline を 0.4～50ppm の間の 4 用量にて 32 週間基礎飼料に混じて投与する実験を行った。現在までの検索では両マウス間に肝発癌感受性の差異は認められていない。

以上、*p53* ノックアウトマウスは膀胱発癌に対しては極めて高感受性であるが、その発癌感受性は臓器により異なることが明らかになった。

S 2 — 6 The use of gene knockout mice for studying the mechanisms of toxicity, carcinogenesis and chemoprevention of environmental chemicals

Jerrold M. Ward,
National Cancer Institute, Frederick and Bethesda, Maryland, USA

Over the past several years, many gene knockout mice have been produced to study the functions of genes and consequences of their inactivation. We have developed new knockout mice to study the roles of receptors and enzymes in chemical activation and detoxification, toxicity, carcinogenesis and chemoprevention. Mice with disrupted aryl hydrocarbon receptor (AhR), peroxisomal proliferator-alpha activated receptor (PPAR) and P4501A2 were studied. The phenotype of each mouse varied. 50% of the AHR knockouts died in utero with developmental defects while surviving mice were found to have pleiotrophic aging effects in several tissues by 12 months of age. PPAR knockouts appeared normal and P4501A2 mice died at birth except for a few mice. The surviving P4501A2 mice were bred and produced a new line of viable mice that developed proliferative stomach lesions. These three types of knockout mice responded differently from wild type mice to the xenobiotics studied. They were often resistant to the toxicity of specific chemicals since the pathways for chemical uptake, detoxification or activation were altered. AhR knockout mice were given ten times the dose of TCDD (dioxin) that killed wild type mice (AhR +/+) but developed no overt toxicity. Most toxic lesions seen in wild type mice were not seen in knockouts but some lesions were found in lung suggesting a non-receptor mechanism of dioxin toxicity in this tissue. PPAR knockouts did not develop increase liver weights nor liver histological changes due to peroxisomal proliferation and expression of liver markers (peroxisomal enzymes, P450s), as determined by northern blotting, was not increased after exposure to peroxisomal proliferators (including DHEA and DEHP). Ultrastructure of hepatocytes of wild type mice show marked peroxisomal proliferation not seen in knockouts. Some evidence for non-receptor mediated toxicity in some tissues was found, however. Renal and testicular toxicity was more severe in wild type PPAR mice but some toxicity was observed in PPAR knockouts. P4501A2 knockouts developed liver tumors after exposure to hepatocarcinogens but some differences were seen as compared with wild type mice. Their responses to other carcinogens and chemopreventive agents are presently in progress. We are studying various target organs which may show us the value of these mice for these types of toxicity studies. The use of these mice for studying mechanisms of toxicity and carcinogenesis can be of value for assessing human risk.

MEMO

口 演 要 旨

（1～33）

MEMO

1

ビーグル犬の坐骨神経に見られるRenaut Body

○能登貴久，牧野奈津代，義澤克彦，松本正博，坪田健次郎，藤平司郎
岩波黄葵，藤井登志之，大石裕司（藤沢薬品工業・安全研・病理）

一般に毒性試験において，末梢神経を病理検査対象としているがその自然発生病変の報告は少ない。しかしイヌではしばしば坐骨神経内に細長い核を持つ結合組織性の細胞が同心円状に疎に配列している円形あるいは楕円形の構造物がしばしば認められる。これは1881年に初めて報告されたRenaut Body (RB)であると考えられ，ヒトをはじめラットならびにイヌを含む多くの哺乳類において認められている。今回我々は，過去2年間に我々の研究所で実施されたビーグル犬を用いた毒性試験において坐骨神経中に見られたRBについて，若干の組織学的検討を交えて報告する。

［材料および方法］過去2年間に我々の研究所で用いたビーグル犬（屠殺時9ヶ月齢～7才）において横断坐骨神経中にRBが見られた頻度，雌雄差，ブリーダーならびに切片上のRBの個数を調査した。その内雌雄各3例については長さ5cmに渡り連続切片を作製して詳細に計測し，加えてPAS染色，アルシャンブルー染色，クリューバ・バレラ染色を施した。さらにビオチン化レクチンを用い，組織化学的に糖鎖染色を施した。

［結果］調査数全303例中45例の割合(14.9%)でRBが確認された。雌雄各々26例および19例であり，ブリーダー間では差は認められなかった。RBが確認されたものでは切片上に平均5.5個，最大29個の存在が確認された。PAS染色，クリューバ・バレラ染色，およびアルシャンブルー(pH1.0)染色はいずれも陰性であった。アルシャンブルー(pH2.5)染色では陽性を示し，ヒアルロニダーゼによって消化された。またレクチン染色の結果，RCA I がRBおよび神経周膜に特異的に反応した。

［考察］RBはラットを金網ケージで飼育することによって足底神経に実験的に発生させうることが報告されており，機械的刺激による産物とも考えられているが，その影響が考えられないイヌの気管支神経においても我々はすでにその存在を確認しており，その病的意義は不明である。RBはヒアルロン酸を含み粘液性に富む構造であることが示唆され，一見ムコイド変性に見える。しかし，RBは正常ビーグル犬においてしばしば見られる構造であること，臨床症状が見られないことから，変性と捉えるよりはむしろ正常構造の範疇に含むべきであると考えられる。

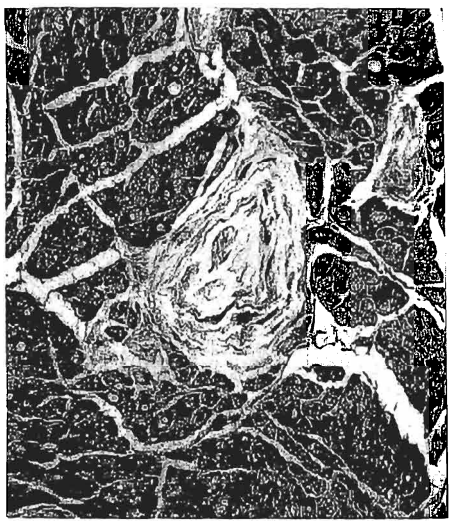

2　2,5-Di(tert-butyl)-1,4-hydroquinone 単回投与ラットにおける運動終板の超微形態学的変化およびその回復性

○今沢孝喜[1]，三森国敏[1]，北嶋聡[2]，小野寺博志[1]，西川秋佳[1]，日高弘義[3]，高橋 道人[1]　（国立衛試・[1]病理，[2]毒性，[3]名大・医・薬理）

【目的】2,5-Di(tert-butyl)-1,4-hydroquinone (DTBHQ)は、粘着テープや油類等の家庭用品の酸化防止剤として使用されているほか、in vitroの系において小胞体Ca^{2+}ATPaseの阻害剤としても知られている。我々は、既にDTBHQをラットに投与することにより、運動失調が誘発されることを見いだし、その反復投与で神経筋接合部が標的となることを昨年の本学会で報告した。しかし、この神経病変が高用量の単回投与によっても誘発されるか、またその回復性についても明らかにされていない。そこで、今回、我々は、DTBHQをラットに単回経口投与し、末梢神経運動終板を電顕的に検索した。【材料および方法】６週齢のWistar系雌ラットを用い、コーンオイルに溶解したDTBHQ(120mg/kg)を単回強制経口投与した。対照群にはコーンオイルのみを同様に投与した。投与終了後、経時的に４時間～６週間目に各２～３匹ずつを全身灌流固定し、虫様筋を摘出後、2.5%グルタールアルデヒド(GA)液および1%四酸化オスミウム(OsO_4)液で固定した。常法に従い超薄切片を作製し、電顕的に観察した。また、一部の虫様筋は免疫電顕のため、Zamboni固定液と0.1%GA混合液で再固定し、凍結切片作製後、抗neurocalcin抗体による免疫組織化学（ABC法）を実施した。その切片をOsO_4で後固定後、電顕的に観察した。【結果】DTBHQ投与ラットでは、投与後２４時間目以後では流涎、流涙、筋脱力等、左右の揺れを伴う腰高の軽度の歩行異常が認められた。これらの症状は投与後２日目まで持続したが、３日目以後徐々に回復した。虫様筋についての光顕的観察では、異常は認められなかった。しかし、超微形態学的変化の経時的観察では、投与後４時間目から運動終板においてシナプス小胞の減少が最初に認められ、時間経過とともにこれらの変化は進行し、シナプス小胞の枯渇、ミトコンドリアの減少、プレシナプス終末の変性等が投与後１週間目でも認められた。免疫電顕的には終末部のneurocalcinの染色性は投与群で低下した。投与後６週間目では、再生性変化を示唆する変形したシナプスヒダに囲まれた不整形のプレシナプス終末が散見され、その終末にはゴルチ装置や滑面小胞体の集簇もシナプス小胞に混じてみられ、再生所見が認められた。【まとめ】今回の実験では、DTBHQ単回投与でもラット運動終板にシナプス小胞の消失を特徴とする形態学的変化が観察された。この変化は臨床症状に比較してより長期間に亘り観察されたが、徐々に回復していることが確認され、この障害が可逆性であることが示唆された。

3　チオフェンによる痙攣発作後にみられた"Cortical Spreading Depression" と相違する病理像ー神経細胞壊死を伴うFos蛋白発現およびミクログリアの活性化

○ 森　文秋，高屋豪瑩（弘前大・脳研・神経病理）

含硫環状化合物であるチオフェンをラットに継続投与すると，メチル水銀中毒による小脳変性に類似した小脳病変を惹起する (Herndon, 1968)．チオフェン投与により痙攣発作を起こしたラットの小脳，小脳核，赤核，大脳皮質にFos蛋白の発現および神経細胞の壊死が出現することを報告し，Smeyne ら(1993) の”過剰に持続的にFos蛋白を発現した神経細胞は細胞死に至る”という仮説に合致すると考えてきた（森他，1994）．大脳皮質のFos蛋白の発現の分布は，KCl による "Cortical Spreading Depression" (CSD) の場合 と近似しているが， CSD では，神経細胞の壊死はみられず，ミクログリアの反応が可逆性に生じ，そして，このミクログリア反応がFos蛋白発現により誘発される可能性が示唆されている (Gehrmann, 1993)．そこで，チオフェン投与により痙攣を起こしたラットについて，痙攣後の病理組織像，Fos蛋白発現，ミクログリアの発現状況を観察することで，その神経細胞壊死の過程を明らかにすることを本研究の目的とした．　［材料と方法］　WKYラットにチオフェン0.2mlを，一日一回 3～6 回投与し，躯幹振動ないし強直性痙攣などを確認した後，1，2，3，6，１２，２４時間，3，5，7 日に，潅流固定を行った．切り出した脳脊髄に対して，抗c-Fos 抗体，抗OX42 抗体，抗GFAP 抗体を用いた免疫染色，Alizarin 染色，HE, KB, PASの各染色を施した．　［結果］　１．チオフェン 0.2 ml を数回反復投与したラットに間代性/強直性痙攣が出現した．２．間代性ないし強直性痙攣発作確認後6時間以内では，小脳，大脳皮質，赤核，海馬，扁桃核を含む脳部位に多数のFos蛋白発現細胞が観察された．痙攣から24時間以降には消失していた．３．これらのFos蛋白発現細胞の出現部位には，OX42陽性細胞の染色性増強がみられた．小脳，大脳皮質のOX42陽性細胞は痙攣発作から時間が経過するにつれ，細胞体の染色性が増し，その突起は太くなった．４．観察した全期間を通じて，小脳の梗塞性病変，大脳皮質，下丘，下オリーブ核に神経細胞変性ないし壊死がみられた．赤核，海馬，扁桃核では明らかな壊死神経細胞を認めることはなかったが，腫大または萎縮した神経細胞をしばしば認めた．間代性ないし強直性痙攣発作確認後6時間以内ではPAS 陽性の微細顆粒が神経網に出現していた．その後も神経網にみられたが血管周囲および神経細胞体周囲に顕著にみられた．５．アリザリン染色顆粒は，痙攣発作確認から12時間以降の小脳にみられた．小脳以外の中枢神経系では，アリザリン染色顆粒の有意な沈着はなかった．　［結語］　以上の観察成績から，神経細胞が壊死にいたる前のFos蛋白の発現の継続期間が不明なので確定することは難しいが，Fos蛋白発現を即壊死に移行するという考えは当を得ていない．あくまでもFos蛋白は神経細胞の興奮状態の指標と考えたい．PAS陽性物質の神経網への沈着開始がFos蛋白発現とほぼ同時期であったことは，PAS陽性物質がその神経組織の状態および予後を推測しうる重要な指標であることを示している．

4

5-azacytidine誘導神経組織アポトーシスの発生機序
―ＤＮＡメチル化との関係―

○中山裕之、梶川悟、篠塚淳子、黒木宏二、上塚浩司、土井邦雄
（東京大学獣医病理）

5-azaytidine(5Az)はcytidineのアナログで、ピリミジン環の５位の炭素が窒素に置換されている。5Azを妊娠中期のマウスに投与すると胎仔の神経系に重篤なアポトーシスを誘導することができる。このアポトーシスは5AzのＤＮＡ脱メチル化作用によって何らかのアポトーシス関連遺伝子が活性化したことによって生じたと推測されている。今回は様々なcytidineアナログおよびヌクレオシドを妊娠マウスに投与し、胎仔神経系のアポトーシス誘導能を調べた。また、5Az投与後、アポトーシスを生じるまでの胎仔脳の病理組織変化とゲノムＤＮＡのメチル化も調べた。

［材料と方法］妊娠１１日目のＩＣＲマウスに5Az、6-azacytidine、cytidine、5-azadeoxycytidine、5-azacytosine、6-azauridine、3-deazauridine、3-deazaadenosine（各 0.4 mg）を腹腔内投与し、２４時間後に胎仔を採取、組織標本を作製して神経系のアポトーシスを調べた。次に同様の妊娠マウスに5Azを腹腔内(0.4mg)投与し、１、３、６、１１、２４時間後に胎仔脳を採取、アポトーシス形成の経過を組織学的に観察するとともに、ゲノムＤＮＡを抽出してメチル化のパターンを調べた。

［結果］5Azと5-azadeoxycytidineは全ての胎仔の神経組織にアポトーシスを誘発したが、その他の物質ではアポトーシス誘導は認められなかった。また、このアポトーシスは5Az投与１１時間目から認められ、２４時間後には広範な病変を形成するに至った。ゲノムＤＮＡレベルの脱メチル化は観察されなかった。

［考察］以上の結果から、本実験系におけるアポトーシスの誘導にはcytidineのピリミジン環５位のＣ→Ｎ置換が必須であることがわかった。結合する糖はリボース、デオキシリボースのどちらでもよく、糖を持たない5-azacytosineはＤＮＡに取り込まれないためアポトーシスを誘導しないと考えられた。ＤＮＡのメチル化はcytosine塩基の５位に起こることが知られており、cytosineが5Azに置換されてＤＮＡが脱メチル化し、これによりアポトーシス遺伝子の活性化が起こったと推測される。ゲノムレベルでのDNAの脱メチル化は観察されなかったが、何らかのアポトーシス遺伝子が遺伝子レベルで脱メチル化している可能性はある。

5

ENU 誘発ラット脳腫瘍の抗癌剤耐性とアポトーシスの関与

○乾　多久夫，小西　登，中村光利，薮野　透，
北堀吉映，日浅義雄（奈良医大・２病理）

【目的】Ethylnitrosourea (ENU) により誘発した ラット脳腫瘍 モデルに対し、抗癌剤であるACNU と Vincristine (VCR) を投与し、腫瘍組織におけるGST の各クラス（α、μ、π)、P-glycoprotein、bcl-2、p53の発現を免疫組織学的に検討した。更にアポトーシスの発現をTUNEL(Terminal deoxynucleotidyl transferase-mediated dUTP-biotin nick end labeling)法によって検索し、抗癌剤耐性機構に係わる因子についても検討した。

【方法】妊娠15日目のWistar系雌ラットにENUを投与した仔ラットに対し、第１群は26週齢から39週齢まで経静脈的にACNU(4mg/kg/wk)とVCR(0.1mg/kg/wk)を併用投与し、第２群はACNU及びVCRの単独投与群、第３群は抗癌剤を投与しない群に分け40週齢で屠殺した。発生した脳腫瘍についてGST、P-glycoprotein、bcl-2、p53の発現とDNAの断片化をIn Situ Cell Death Detection Kitを用いたTUNEL法で検出した。

【結果】ACNU とVCR併用群ではGSTのμクラスが弱陽性に、P-glycoproteinが強陽性に発現し、ACNU 単独投与群ではGST-μが発現し，VCR 単独投与群ではP-glycoproteinが発現していた。Apoptotic cell の発現が認められない腫瘍では、GST-μあるいはP-glycoproteinが発現していたが、bcl-2 の発現は、apoptotic cell の発現と相関が認められなかった。また発生したラット脳腫瘍においては、ACNU耐性にGST-μが、VCR耐性にはP-glycoproteinが関与し、これらの抗癌剤の感受性にアポトーシスが関与することが示唆された。

6

ホルマリン曝露に対するBrown Norway 系および Fischer 系ラットにおける呼吸器系の感受性について

○大塚亮一、首藤康文[1]、藤江秀彰[1]、武田真記夫[1]、原田孝則[1]、板垣慎一
(東大・農、[1]残農研)

【目的】Brown Norway (BN) ラットは IgE 産生能が高く、気道反応性が強いため気管支喘息などのアレルギー疾患モデルとして種々の研究に用いられている。また、ホルムアルデヒドは産業および日常生活の領域において広く認められる環境毒性物質であり、呼吸器毒性をもつことが知られている。 本研究では、ホルムアルデヒドのような直接的な傷害を示す化学物質に対する本系統ラットの感受性の強さを調べるため通常の毒性試験によく用いられる Fischer 系 (F344) ラットを対照として主に呼吸器系組織 (鼻腔、気管、肺) を病理学的に検索した。さらに、鼻中隔については走査型電顕 (SEM) を用いてより詳細に検索を行った。

【材料と方法】8週齢の BN/Crj および F344/DuCrj ラットの雄性動物をそれぞれ10匹ずつ用いた。両系統を2群に分け、それぞれに対して1%ホルムアルデヒド水溶液もしくは脱イオン水を1日3時間週5日2週間に亘って吸入曝露を施し、1週間毎に体重の測定を行った。呼吸器系を含む主要臓器について剖検時に秤量するとともに、常法に従いパラフィン切片作製後HE染色を施して光顕で観察した。各群3例の鼻腔については頭蓋骨の脱灰後、切歯後縁 (レベル1)、切歯乳頭の後ろ(レベル2)、第1臼歯の後ろ (レベル3) を目安に横断し、光顕標本を作製した。他の2例については同様に脱灰した後、鼻腔を縦断して鼻中隔を取り出し、SEM を用いて観察した。

【結果と考察】F344 ラットにおいてホルマリン曝露によると思われる体重減少が認められたのに対し、BN ラットでは体重に大きな影響は認められず、くしゃみなどの異常呼吸症状も F344 の方が重度であった。

呼吸器系組織の光顕観察の結果、F344 ラットでは鼻腔、気管および肺内気管支の粘膜上皮に扁平上皮化生が認められた。これに対し、BN ラットでは鼻腔のレベル1およびレベル2までは同様の変化が認められたが、その変化は F344 ラットに比べて軽度で、それ以降の気道粘膜に明らかな変化は認められなかった。また、SEM による観察においても同様な結果が得られた。

呼吸器系以外の組織では両系統で胸腺および脾臓重量の減少がみられたが、それを含めた検索組織において特記すべき組織学的変化は認められなかった。

以上の成績から、BN ラットでは直接的な呼吸器粘膜傷害性をもつホルマリンに対する感受性が F344 ラットに比べ低いことが示唆された。今回認められた系統差についてその要因を特定するのは困難であるが、アレルギーのような過敏反応と呼吸器系における防御機構の強さとが何らかの関連を持っている可能性は考えられる。従って、今後はビタミンAなど粘膜の正常維持に関与する種々の因子について生化学的解析を加え比較検討し、系統差の要因を明らかにする必要があろう。

7

Chemopreventive Effects of the Naturally Occurring Carotenoids, Lycopene, Lutein, and Fucoxanthin, in Mouse Colon and Multiorgan Carcinogenesis Models

○**Dae Joong Kim**, Nobuo Takasuka, Jin Man Kim, Makoto Asamoto, Hiroyasu Baba-Toriyama, and Hiroyuki Tsuda (Chemotherapy Division, National Cancer Center Research Institute, 5-1-1 Tsukiji, Chuo-ku, Tokyo 104)

[Purpose] To assess chemopreventive effects of naturally occurring carotenoids such as lycopene (LP), lutein, and fucoxanthin, administered during the postinitation stage in mouse colon and multiorgan carcinogenesis models. **[Materials & Methods][Exp. 1]** Five-week-old, 150 $B6C3F_1$ male mice were initially treated with 1,2-dimethylhydrazine (DMH, 20 mg/kg, s.c., twice a week for 3 weeks) and then administered lycopene (LP, 25 or 50 ppm in the drinking water), lutein (0.05% in the diet), or fucoxanthin (0.01% in the diet) for 7 weeks and then killed. Aberrant crypt foci (ACF) in the colon were counted to estimate modification infleunce. **[Exp. 2]** One-hundred and twenty $B6C3F_1$ mice of both sexes were injected with DEN (10 mg/kg, i.p., at days 11 and 32 after birth), MNU (120 ppm in the drinking water) and DMH (20 mg/kg, s.c., twice a week) from weeks 4 to 9 (DMD regimen) (groups 1 and 2) or maintained as controls (group 3). Then group 1 received LP (25 or 50 ppm in the drinking water) for 21 weeks from weeks 11 to 32. Group 2 served as the carcinogen alone control and group 3 was given LP (25 or 50 ppm) alone. The major organs, including the liver, lungs, kidneys, colon, and others, were histologically examined, after sacrifice at week 32. **[Results][Exp. 1]** Lutein and fucoxanthin significantly decreased the numbers of ACFs as compared to the control value, as well as the BrdU labeling indices of colon epithelium. **[Exp. 2]** The incidences and multiplicities of lung adenomas and/or adenocarcinomas in male mice in group 1 receiving LP 50 ppm were significantly decreased as compared to the group 2 case (DMD alone) (18.8 *vs* 68.8%, $P<0.02$ in the X^2 test). In females the values were not different. The yields of ACFs and, the numbers of colon, liver, and kidneys tumors did not significantly differ in either sex. **[Conclusions]** Our results suggest that naturally occurring carotenoids, such as LP from tomatoes may exert chemopreventive effects in the male lung or possibly also lutein from yellow vegetables and fucoxanthin from brown algae (Wakame) in the colon when applied during promotion stage.
(This work was supported in part by a Grant-in-Aid for the Second Term Comprehensive 10-Year Strategy for Cancer Control from the Ministry of Health and Welfare, by a Grant-in-Aid for Cancer Research from the Ministry of Health and Welfare in Japan, and Grant-in-Aid from the Ministry of Education, Science, Sports, and Culture of Japan.)

Keywords: Chemopreventive effects, mouse colon and multiorgan bioassay, lycopene, lutein, fucoxanthin

8

抗生物質と生薬によるラット肺発癌の抑制

○ 崎谷博征、堤雅弘、辻内俊文、吉本雅俊、白岩和己、天沼利宏、小西陽一　（奈良医大・がんセ・腫瘍病理）

（はじめに）

細菌感染などに伴う慢性に持続する炎症が発癌促進的に作用するという事が最近指摘されている。しかし、細菌感染を含む環境因子に暴露をうけやすい臓器である肺における炎症と肺癌発生の関連を検索した知見は乏しい。今回、肺の非小細胞癌の発生に細菌感染による慢性炎症の関与について検索するため、抗生物質と生薬のラット肺発癌に及ぼす作用を調べた。

（材料・方法）

動物は6週齢雄Wistarラットを用いた。発癌物質としてN-nitorobis (2-hydroxypropyl)amine(BHP)を用い、被検物質として0.02%erythromycin（EM）,0.04%ampicilin (ABPC)及び1.5%小柴胡湯を各々基礎食に混じて投与した。実験のプロトコールを右図に示す。

Experimental protocol

A	Tap water	Test compound
B	BHP	Test compound

0　12w　24w

Group	Test compound
A−1, B−1	(−)
A−2, B−2	0.02%EM
A−3, B−3	0.04%ABPC
A−4, B−4	1.5%Sho-saiko-to
A−5, B−5	0.02%EM+1.5%Sho-saiko-to
A−6, B−6	0.04%ABPC+1.5%Sho-saiko-to

BHP (N-nitrosobis(2-hydroxypropyl)amine) : 2000 ppm in drinking water
EM (Erythromycin), ABPC(Ampicillin), Sho-saiko-to : in diet

実験開始後20週後に全動物を剖検し、病理組織学的に肺病変を検索した。肺病変は、肺胞上皮過形成・腺種・腺癌・扁平上皮化生・扁平上皮癌・腺扁平上皮癌に分類し、発生頻度.発生個数を検索した。

（結果及び考察）

BHP投与後、基礎食にて飼育した群では肺癌の発生頻度は40%であったが、ABPCと小柴胡湯の複合投与群においては0%と有意な肺癌抑制がみられた。また、総肺病変の発生数では、EMと小柴胡湯複合投与群、ABPCと小柴胡湯複合投与群において基礎食投与群に比し有意な減少がみられた。非病変部及び病変部の炎症細胞浸潤の程度は、抗生物質投与群において軽度であった。

以上の結果より、抗生物質と生薬の併用両方により、ラット肺発癌が抑制されることが示され、ラット肺発癌に細菌感染による慢性炎症が関与することを示唆された。またこの結果はヒト肺癌の発生にも細菌感染を含む環境因子による慢性炎症が関与する可能性を示唆するものである。

9　水浸拘束ストレスによるラット消化管上皮細胞の増殖亢進とその機序

○堀　高明[1]、鰐淵英機[1]、高田信康[1]、西川秋佳[2]、福島昭治[1]
([1]大阪市大・医・1病理、[2]国立衛試・病理)

【目的】ストレスは癌発生を促進させる要因であることが疫学的に指摘されているが、その実験的裏付けは乏しい。そこでストレス負荷による消化管上皮細胞の増殖とその機序を病理学的ならびに生化学的に検討した。

【方法】8週齢のSDラット雄21匹を用いた。第1群は無処置対照群とし、第2群には金網製拘束器を用いて1日2時間、連続5日間の水浸拘束ストレスを負荷した。実験開始5日後の屠殺2時間前にBrdUを腹腔内投与し、最後の水浸拘束ストレス負荷後にラットを屠殺した。食道、腺胃、十二指腸を摘出し、パラフィン包埋薄切標本を作成し、BrdU染色を行い標識率を算出した。さらに各臓器の上皮細胞成分を用いてポリアミン代謝の律速酵素であるornithine decarboxylase(ODC)の活性、ならびに癌遺伝子c-fos、c-jun、c-myc mRNAをノーザンブロット法で解析した。またアポトーシスをTUNEL法で検索した。

【結果】BrdU標識率は、ストレス負荷によって腺胃の体部腺領域では4.7±2.1%、幽門腺領域では10.5±4.2%と無処置対照群の1.7±0.6%、5.1±2.1%に比較して有意に増加していた。しかし食道粘膜に関しては、対照群との有意差は認められなかった。幽門腺領域と十二指腸で、ストレス負荷によりODC活性の増加傾向が示された。c-mycおよびc-jun mRNAの発現は腺胃体部腺および幽門腺領域でストレス負荷によって増加し、さらにc-fos mRNAも発現量は少ないが、若干の増加をみた。しかし食道ではこれら癌遺伝子の過剰発現は認められなかった。またストレス負荷によるアポトーシスの増加は、いずれの組織でも認められなかった。

【結論】ストレスによって腺胃体部腺および幽門腺領域で細胞増殖の亢進が誘導されたことが明らかとなった。またそれにはc-fos、c-jun、c-mycなどの初期応答癌遺伝子の発現過剰、さらにODC活性の上昇が関与していることが強く示唆された。

10

T-2 トキシン投与マウスの腸病変

○篠塚淳子，李冠民，上塚浩司，中山裕之，土井邦雄
（東大・農・獣医病理）

Fusarium 属の真菌により産生されるT-2 toxinはリンパ系組織や造血組織に強い細胞毒性を示すことが知られている。我々は第12回本学会で，T-2 toxin 投与マウスの胸腺および脾臓の病変がリンパ球のアポトーシスに起因するものであることを明らかにした。今回は，T-2 toxin投与マウスの腸病変について検索した。

5週齢雌のICR: CD-1マウスに20%アルコール溶液に溶解した10mg/kgのT-2 toxinを経口投与した。対照群には20%アルコール溶液のみを同様に投与した。投与 の6，12， 24および48 時間後 に投与群および対照群各10匹づつ剖検した。腸の全長にわたってパイエル板の数とその長径を計測した後，回腸を病理組織学的および電顕的観察ならびに断片化DNAの検出(TUNEL法)に供した。

肉眼的にパイエル板の総数に変化は見られなかったが，総数中長径が2.5mm以上のパイエル板の占める比率は時間の経過とともに減少した。光顕的に，パイエル板のTUNEL陽性リンパ球指数は6時間後以降増加し，48時間後には約25%に達した。一方，腸粘膜上皮の病変は陰窩に限局して観察され，6時間後以降TUNEL陽性上皮細胞［図１］指数が増加し，48時間後には約8%になった。TUNEL陽性リンパ球および陰窩上皮細胞では，電顕的にクロマチンの核辺縁への凝集や核の断片化［図２］が認められ，断片化した核の一部は隣接した細胞あるいはマクロファージに貪食されていた。

このように，T-2 toxin投与マウスの腸では，リンパ系組織の一員であるパイエル板に加え，陰窩上皮細胞にもアポトーシスが惹起されることが示された。

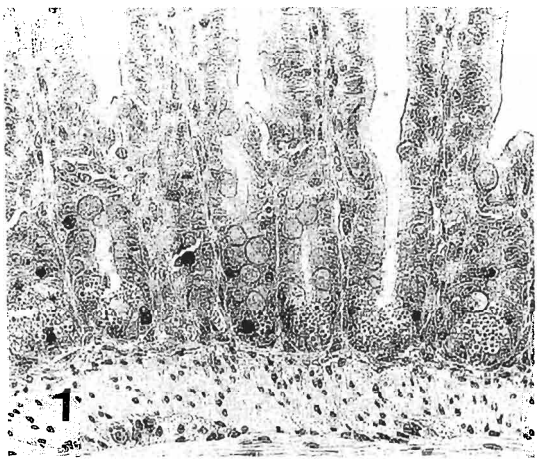

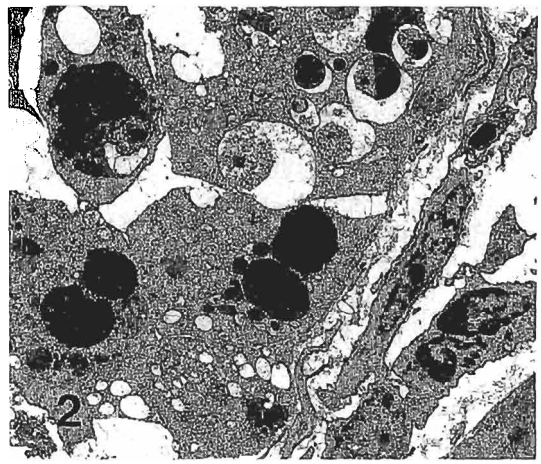

11

DMH 誘発ラット大腸 ACF における UEA-Ⅰレクチンの結合性

○内田和美・角　将一・尾上正治（ヤクルト本社・中研）

【目的】　Aberrant crypt foci（ACF）では、ヒトおよびラットの大腸癌と同様にシアロムチン優位の粘液産生が確認されている。演者らは3クリプト以下の ACF では、この粘液性状に回復傾向がみられることを第 12 回本学会で報告した。今回はα-フコシル残基と結合特異性がある *Ulex europaeus agglutinin*-Ⅰ（UEA-Ⅰ）レクチン結合性糖抗原の出現が、ヒトおよびラットの大腸癌組織で確認されていることから、ACF と UEA-Ⅰレクチンとの結合性について検討した。

【材料および方法】　6 週齢の雄 F344/Du Crj ラットに 1,2-dimethylhydrazine•2HCl（DMH）の 20mg/kg を 1 週間間隔で 2 回腹腔内投与し、ACF を誘発した。DMH 初回投与後 4、8、12 および 35 週目に各々 5 匹を屠殺し、遠位部結腸を 10%緩衝ホルマリンで固定して、0.2%メチレンブルーで染色した。実体顕微鏡を用いて ACF を構成するクリプト数を確認し、採材後クリプトが横断面に現れるようにパラフィン包埋して組織標本を作製した。ACF と UEA-Ⅰレクチンの結合性は免疫組織化学的染色（UEA-Ⅰレクチン－抗 UEA-Ⅰレクチン抗体）、そして粘液性状は high iron diamine-alcian blue pH2.5 染色を行って観察した。

【結果】　どの検査時期においても、スルホムチン優位な ACF に比べてシアロムチン優位な ACF で、UEA-Ⅰレクチン陽性クリプトの出現頻度は明らかに高く、強い染色性を示すクリプトの出現頻度も高かった。この陽性クリプトの出現頻度は、DMH 初回投与後 12 週目以降では、4 クリプト以上の ACF に比べて 3 クリプト以下の ACF で低く、強い染色性を示すクリプトの出現頻度も低かった。

【まとめ】　ACF では大腸癌と同様に産生粘液における末端糖鎖のフコシル化が確認された。しかしそれはすべての ACF に認められる変化ではなく、シアロムチン優位な 4 クリプト以上の ACF において特に顕著であった。

12 Donryuラットでの X線誘発腸上皮化生の Azoxymethane(AOM)の影響

○渡辺敦光、正岡良之、谷崎みどり、荘司俊益、加藤修
（広大原医研環境変異）

目的：腸上皮化生の誘発にはラットの系統差並びに性差が重要である。現在までにHOS:DonryuがX誘発腸上皮化生の最も感受性の高い系統である事を我々は報告した。最近チャールスリバーよりDonryuラットが売り出されている。そこで今回はCrj:Donryuを用いてX線誘発腸上皮化生の誘発並びにAOMの胃粘膜への影響について検討した。

材料と方法：動物は5週齢の雄Crj:Donryuの胃部に我々の以前の方法で胃部に10GyのX線を3日間隔で2回照射群、2日間隔で3回照射群、若しくは非照射群を設けた。6ヶ月後にAOM15mg/Kg体重を1週間隔で3回投与し、2週後に屠殺し臓器を中性フォルマリン液で固定した。

結果：体重は3回照射群で2回照射群並びに非照射群に比べて有意に減少した。AOM投与群でも同様であった。pH値は胃底腺は幽門腺に比較して中性側に傾いた。固定後水洗し、アルカリフォスファターゼ（ALP）活性を調べると2回照射群で70%、3回照射群で75%、非照射群で20%に認められた。その数は各々16.4±19.3、11.5±14.1、0.7±1.5であった。組織学的検索では2回照射群では90%、3回照射群では100%に、また非照射群で10%に認められた。 又、その数は9.8±7.6、14.6±21.2、並びに0.5±1.6であった。 AOM投与群では2回照射群ではALP活性を持つ腸上皮化生は50%に、3回照射群では70%に、非照射群では0%であった。その数は各々6.8±8.3、11.0±15.8であった。組織学的検索では2回照射群では75%、3回照射群では90%で、非照射群では0%であった。 その数は各々4.1±3.3、10.3±10.3であった。AOM投与した胃ではcyst並びにpycnosisが認められたがX単独群ではこの様な病変は認められなかった。aberrant crypt foci(ACF)各群で90-100%の動物に認められた。その数は2回照射群では8.2±5.3、3回照射群では3.6±2.6並びに非照射群では7.1±6.5であった。

結論：以上の結果は腸上皮化生を起こした胃にAOM投与を行う事により腸上皮化生が減少し、大腸のみならず胃にも変性病変が認められる事を示した。

13

Inhibition of DMH-induced rat colon carcinogenesis due to pre, simultaneous and post administration of 24,25-dihydroxyvitamin D_3.

Salim, Elsayed, Taniyama, Tetsuhide, Wanibuchi, Hideki, Morimura, Keiichirou and Fukushima, Shoji (Osaka City Univ. Medical School, 1st. Dept. Pathol.)

It has recently been reported that new vitamin D_3 derivatives can exert inhibitory effects on colon carcinogenesis in rats. In experiment 1, we studied the chemopreventive potential of 24,25-dihydroxyvitamin D_3 in 6 weeks old F344 male rats administered 1,2-dimethylhydrazine dihydrochloride (DMH) 20 mg/kg s.c. once a week, for 4 weeks. Rats were fed the vitamin 10 ppm in the diet prior to (pre), together with (simultaneous) or after (post) DMH treatment. The pathological examination of the colonic mucosa revealed that all treatments of $24,25(OH)_2$vitamin D_3 reduced the total numbers of aberrant crypt foci (ACF), the putative preneoplastic lesions, and inhibited significantly the development of foci containing $\geqq 4$ crypts which are more likely to progress to tumors. Pre and simultaneous feeding of the rats with the vitamin reduced the Ca^{2+} concentrations in the plasma and the urine. On the other hand, the immunohistochemical examinations revealed that the proliferating cell nuclear antigen positive cells index, were less in number in the colon crypts of the rats fed the vitamin D_3 comparing to those of the control animals. In experiment 2, a time dependent northern blotting analysis showed changes in the early response of the c-fos, c-myc and c-jun oncogenes in the animals fed the vitamin D_3. The ornithine decarboxylase (ODC) activity, as well, was noticed to be regressed after 12 hours of DMH administration in the vitamin D_3 groups comparing to the controls. The results suggest that the $24,25(OH)_2$vitamin D_3 suppresses the formation and growth of ACF and has a chemopreventive effect on colon carcinogenesis.

14　酢酸ビニルの長期（104週間）飲水投与によるラット及びマウスの上部消化管における発癌性について

○櫻ゆみ、竹内哲也、野田圭介、妹尾英樹、片桐卓、相磯成敏、長野嘉介、松本道男、奥平雅彦（日本バイオアッセイ研究センター）

【はじめに】　酢酸ビニルは主に酢酸ビニル樹脂の原料として接着剤や合成繊維、ガムベースに使用されている。今回労働省の委託により、ラットとマウスを使用して酢酸ビニルの飲水投与による長期試験を行い、上部消化管に対するがん原性が認められたので報告する。

【材料と方法】　6週齢のF344/DuCrjラット及びCrj:BDF1マウス〔日本チャールス・リバー(株)〕を用い、ラットマウスとも1群雌雄各50匹に酢酸ビニルを 0, 400, 2000及び10000ppmの濃度で飲水に混入し104週間自由摂取させた。投与終了後全例を剖検し、臓器を10%緩衝ホルマリン液で固定し、常法に従って光顕標本を作製し、検索に供した。

【結果】　ラットでは、雄の口腔に扁平上皮癌と扁平上皮乳頭腫、雌の口腔と食道に扁平上皮癌が発生した。マウスでは、雌雄とも口腔と胃に扁平上皮癌と扁平上皮乳頭腫、また食道に扁平上皮癌が認められた。さらに、ラットおよびマウスにこれらの腫瘍の前段階と思われる基底細胞の賦活化、扁平上皮過形成、扁平上皮異形成も認められた（表 1）。

【考察】　今回の飲水試験の結果、酢酸ビニルと直接接触する上部消化管の扁平上皮被覆領域に扁平上皮由来の腫瘍発生をみた。その発癌メカニズムについては不明であるが、酢酸ビニルは局所に直接的に作用して腫瘍を発生させる可能性を示した。

表 1　酢酸ビニルを投与した F344 ラットとBDF1 マウスの上部消化管に認められた腫瘍性及び非腫瘍性病変

実験群	F344 ラット								BDF1 マウス							
	雄				雌				雄				雌			
酢酸ビニル濃度(ppm) (検査動物数)	0 (50)	400 (50)	2000 (50)	10000 (50)	0 (50)	400 (50)	2000 (50)	10000 (50)	0 (50)	400 (50)	2000 (50)	10000 (50)	0 (50)	400 (50)	2000 (50)	10000 (49)
口腔																
基底細胞の賦活化				2				1			1	18			1	17
扁平上皮過形成											2	13			1	6
扁平上皮異形成								2				24				17
扁平上皮乳頭腫				2								4				3
扁平上皮癌				5		1	1	3				13				15
食道																
基底細胞の賦活化								4				9				15
扁平上皮過形成				1				1				2				2
扁平上皮異形成												2				7
扁平上皮乳頭腫															1	
扁平上皮癌								1				7				1
胃																
基底細胞の賦活化				2				5				1				1
扁平上皮過形成	2		1									3		2		4
扁平上皮異形成												1				
扁平上皮乳頭腫	1											2				1
扁平上皮癌									1			7				3

15

ラットにおけるコリン欠乏アミノ酸 (CDAA) 食による肝発癌に対する1'-acetoxychavicol acetate (ACA)の予防効果

○赤井弘幸，中江　大，小林洋三，高島吉治，村上　明[1]，小清水弘一[1]，大東　肇[2]，小西陽一　(奈良医大・がんセ・腫瘍病理，[1]近畿大・生物理工・生物工学，[2]京大・農・食品工学)

ACA は，ショウガ科植物であるナンキョウに含まれるフェニルプロパノイドで，活性酸素発生系の一酵素であるキサンチン酸化酵素を阻害することが知られている．一方，ACAは，ラット皮膚・口腔・大腸発癌系において抑制効果を示すと報告されている．しかしながら，ACAの肝発癌に対する効果は，いまだ検索されていない．本研究は，我々の開発した，酸化性ストレスの関与する機序に基く，ラットにおけるCDAA食による内因性肝発癌系に対する，ACAの影響について検索した．動物は6週齢のFischer 344系雄ラットを用い，実験は各群5または6匹の6群にて行った．第1，2，3，4群は，それぞれ，CDAA食にACAを0，50，100，500 ppmの濃度で混入せしめた飼料を連続投与した群とした．第5，6群は，それぞれ，対照食であるコリン添加アミノ酸(CSAA)食にACAを0，500 ppmの濃度で混入せしめた飼料を連続投与した群とした．全動物は実験開始後12週に屠殺し，肝を摘出した．肝は，組織学的に検索すると共に，前癌病変であるγ-グルタミルトランスフェラーゼ(GGT)陽性小増殖巣の発生個数とその大きさを組織化学的に解析し，トリグリセリド(TG)およびヒドロキシプロリン(HP)量を生化学的に定量した．さらに，肝のDNAおよびDNA以外の細胞成分における酸化性傷害の発生は，それぞれ，8-ヒドロキシグアニン(8-OHG)およびチオバルビツール酸反応物質(TBARS)量を指標として，定量的に検索した。

その結果，ACAは，CDAA食により発生するGGT陽性巣の発生個数を50-500 ppmにて用量依存性に減少せしめたが，その大きさには影響しなかった．同様に，ACAは，CDAA食による8-OHG生成を用量依存性に抑制したが，TBARS生成には影響しなかった．さらに，ACAは，CDAA食による肝細胞脂肪蓄積・肝細胞壊死・線維増生などの肝傷害の誘発には，組織学的にも生化学的にも影響しなかった．

以上の結果より，ACAは，ラットにおける酸化性DNA傷害生成を抑制することにより，CDAA食による内因性の肝前癌病変発生を抑制したが，DNA以外の細胞成分の酸化性傷害に起因する肝傷害の発生を抑制することはできず，前癌病変の成長には影響しないことが判明した．

16

胎盤型グルタチオンS-トランスフェラーゼ(GST-P)遺伝子導入トランスジェニックラットのジエチルニトロサミン(DEN)およびコリン欠乏アミノ酸(CDAA)食による肝発癌に対する感受性

○中江　大，小林洋三，赤井弘幸，佐藤　洋，辻内俊文，鈴木利哉[1]，村松正實[1]，傳田阿由美，小西陽一　（奈良医大・がんセ・腫瘍病理，[1]埼玉医大・[2]生化）

GST-Pは，成熟ラットの肝においては通常発現していないGSTのアイソザイムであるが，種々の肝発癌系において，早期の前癌病変に限局して過剰発現することから，発癌評価の有用な指標として広く用いられている．しかしながら，GST-Pの肝発癌過程における生物学的意義は，いまだ明らかにされていない．我々は，Wistar系ラットにGST-P遺伝子の全長を導入したトランスジェニック(GST-P-Tg)ラットを作成し，このラットの肝において，鉛イオンおよびDENの投与により，それぞれ，一過性および持続性にGST-PのmRNA発現の誘発されることを報告した．本研究は，GST-P-Tgラットにおける，DENによるDNA付加体形成を介した外因性およびCDAA食連続投与による酸化性ストレスを介した内因性のふたつの異なるモデルによる肝発癌について，非トランスジェニック(N-Tg)ラットにおける場合と比較・検索した．

動物は，５週齢GST-P-TgおよびN-Tg雄ラット各65匹を用いた．外因性発癌実験は，DEN (200 mg/kg)を単回腹腔内投与後，2-4週に0.02% 2-アセチルアミノフルオレン含有食を投与し，３週に四塩化炭素(1 ml/kg)を強制胃内投与して，イニシエートされた細胞群を選択的に増殖せしめ，５および12週で屠殺した．内因性発癌実験は，CDAA食を12週連続投与した後，屠殺した．肝は，組織学的に検索すると共に，γ-グルタミルトランスフェラーゼおよびGST-P陽性の前癌病変の数と大きさを解析し，トリグリセリド(TG)・ヒドロキシプロリン(HP)・DNA中の8-ヒドロキシグアニン(8-OHG)の量を測定した．血清は，アラニンアミノトランスフェラーゼ(ALT)活性を測定した．

その結果，外因系５週屠殺群において，GST-P-Tgラットの前癌病変の発生個数と大きさ・ALT活性・8-OHG量は，いずれもN-Tgラットより有意に低値を示した．外因系12週屠殺群の結果は，傾向として５週屠殺群のそれと同様であったが，統計学的有意差を伴わなかった．一方，内因系において，GST-P-Tgラットの前癌病変の発生頻度と数と大きさ・TG量・ALT活性・HP量・8-OHG量は，いずれもN-Tgラットより有意に低値を示した．

以上の結果より，GST-P-Tgラットは，DENによる外因性およびCDAA食による内因性の両肝発癌系に対し，N-Tgラットより低感受性を示すことが判明した．

17 Di(2-ethylhexyl)phthalate(DEHP)のラット肝発癌における用量相関性の検討

○佐野真士[1]、萩原昭裕[1、2]、玉野静光[1、2]、長谷川良平[1]、小川久美子[1]、白井智之[1]（[1]名市大・医・1病理、[2]大雄会医科研）

可塑剤であるDEHPはペルオキシゾーム増生作用を有し、ラットおよびマウスに肝発癌性を有することが知られている。今回、中期肝発癌性試験法およびその応用実験系を用い、DEHPのラット肝発癌における用量相関性と前腫瘍性病変である肝細胞小増殖巣(foci)におけるGST-Pの発現性の変化について検討した。

【方法】6週齢F344雄ラット270匹を用い、DEN (200mg/kg)を1回腹腔内投与し、2週後より各群にDEHP(12000, 3000, 300, 30および0ppm)と陽性対照としてclofibrate (CF;3000ppm)を混餌投与した。全群とも第3週に肝部分切除術を施し、実験8週および24週、48週経過後に剖検するとともに49週目より4週間休薬する群を設けた。GST-P陽性細胞巣の定量ならびに、連続切片を用いてGST-P染色標本とHE染色標本の対比によりfociを病理組織学的に検索した。fociは好酸性、好塩基性および明細胞性に分類し、好酸性と明細胞性の混合型は好酸性に含めた。

【結果】DEHPの12000ppm群とCF群で体重増加抑制を観察した。また、DEHPの3000ppm以上の群およびCF群において肝重量の増加を観察したが、休薬により肝重量は対照レベルに回復した。病理組織学的にはDEHPの300ppm以上の群およびCF群で肝細胞の細胞質に好酸性顆粒が観察された。GST-P陽性細胞巣はDEHP投与によって減少した。しかし、HE標本上ではGST-P陰性の好酸性小増殖巣が経時的に増加し、休薬によって減少した。CFでも同様のことが認められ、HE標本でのfociの総数は対照群と比較して差はなかった。一方、過形成結節の発生は48週および52週(休薬後)の12000ppm群、48週の3000ppm群でそれぞれ全例 (P<0.01)に認め、肝細胞癌の発生頻度は12000ppm群において48週で20%(1/5)であり52週では75%(9/12; P<0.01)に増加した。30ppm群ではいずれの検査項目においても対照群と比較して差はなかった。

【結語】以上の結果より、DEHP投与によってfociのGST-Pの染色性は陽性から陰性へ転換し、さらにGST-P陰性の好酸性小増殖巣の増加がDEHPの肝発癌性と相関することが示唆された。

18　ラット肝発癌過程に発生した小増殖巣および腫瘍性病変における Transforming growth factor-alpha (TGF-α)の発現

○玉野静光[1、2]、佐野真士[1、2]、萩原昭裕[1、2]、小久保百合子[1、2]、高橋　智[2]、白井智之[2] ([1]大雄会医科研、[2]名市大・医・1病理)

【目的】肝癌細胞は TGF-α を分泌し、オートクライン機構を介して EGF レセプターと結合して作用発現する。実験的には、ヒト TGF-α トランスジェニックマウスを用いた化学発癌実験では肝腫瘍が早期に発生する事から、TGF-α が肝腫瘍進展過程に果たす役割は重要と考えられる。我々は、ラット肝腫瘍進展過程に発生する TGF-α 陽性巣と GST-P 陽性巣とを定量的に比較検討し、TGF-α の役割について考察した。

【方法】6 週齢の雄 F344 ラット 155 匹を 6 群に分け、実験開始時に diethylnitrosamine(DEN), 200mg/kg を腹腔内に投与し、2 週経過後より、1 群(対照群)は基礎食、2, 4 群には N-nitrosomorpholine(NNM),10ppm を飲料水投与、3, 5 群には α-BHC,500ppm を混餌投与、6 群は DEN 無処置の対照群とし、さらに 2, 3 群は NNM および α BHC の投与を 8 週目で中止し、以後基礎食のみとした。なお、3 週目に 2/3 部分肝切除を行った。実験開始後、8, 12, 20, 35, 50 週に屠殺し、肝の連続切片について TGF-α, GST-P の免疫組織化学的染色および H&E 染色を施した。発生した各陽性増殖巣をカラー画像処理装置を用いて単位面積($1cm^2$)当たりの個数と面積を計測した。さらに、H&E 染色標本で、肝臓の病理組織学的診断を行った。

【結果】TGF-α 陽性巣の平均個数は、対照群(1 群)0.3-2.7, NNM 群(4 群) 1.4-7.3, α-BHC 群(5 群)2.4-11.5 に対し、GST-P のそれは、対照群 4.7-22.1, NNM 群 13.6-74.1, α-BHC 群 10.4-32.9 であった。一方、TGF-α 陽性巣の平均面積は、対照群 0.01-15.2, NNM 群 0.09-53.0, α-BHC 群 0.7-35.8 に対し、GST-P のそれは、対照群 0.3-19.5, NNM 群 1.0-67.6, α-BHC 群 1.2-44.6 であった。以上の結果、TGF-α 陽性巣の発生個数は、GST-P と比較して明らかな低値を示したが、それらの面積には顕著な差を認めず、従って、TGF-α 陽性巣の平均サイズは明らかに高値を示した。TGF-α 陽性を示したのは、主として一部の好酸性小増殖巣および好酸性腺腫ならびに肝細胞癌であった。

【考察】小増殖巣から腫瘍発生へのプログレッション過程に TGF-α の発現増大が関与していることが示唆された。特に、好酸性小増殖巣および好酸性腺腫に陽性であることから、これらが肝細胞癌へと進展する可能性が考えられた。

19

α-Hederinによって惹起される肝P450阻害とメタロチオネイン誘導との関連

五十嵐　功，○田中宏治，渡辺稔之，瀬畑信哉，古川忠司，矢本　敬，高岡雅哉，大橋芳彦，木村邦男，真鍋　淳（三共・安全研）

サポニンの一種であるα-hederinは，肝臓中チトクロームP450(P450)に対する阻害作用を有することが知られているが，その作用は単回または3日間投与した一時点でしか報告されていない．本報告では，α-hederinをラットに反復投与することによりP450阻害が継続した際の肝臓の応答を生化学的に調べると共に，その間P450蛋白の肝小葉内局在がどのように変動するかを検索した．一方，α-hederinは，阻害と全く相反する誘導作用をメタロチオネイン（MT）に対して発揮することも知られている．そこで，MTの肝小葉内での誘導部位を免疫組織化学的に検索し，P450蛋白の局在（阻害部位）とMTの誘導部位の関連を明らかにした．

【材料および方法】

F344ラット(8週齢，雄)にα-hederinの10 μmol/kgあるいは対照群として2% Tween80生理食塩液を1，3，7，14および21日間皮下投与した．各群4例の動物を用いた．投与終了24時間後に動物を剖検して肝臓を採取し，肝臓中P450含量および7-methoxycoumarin O-demethylase (MCD)，7-ethoxycoumarin O-deethylase (ECD)，7-propoxycoumarin O-depropylase (PCD)活性あるいはUDP-glucuronosyl-transferase(UDP-GT)およびglutathione S-transferase(GST)活性を生化学的に測定した．また，各種P450アイソザイム(CYP2B1/2，2C6/11，2E1，3A2，4A1)の免疫ブロッティングを実施した．さらに，各P450アイソザイムとMTの肝小葉内の局在を免疫組織化学的染色によりそれぞれ検索した．

【結果および考察】

Phase Ⅰ酵素(MCD，ECD，PCD)活性は，いずれも1日から7日間投与にかけて低下し，14および21日間投与でもその状態が継続した．しかし，P450含量は1日投与において最も減少したものの，投与期間の延長と共に増加回復する傾向を示した．免疫ブロッティングで確認した各P450アイソザイムの蛋白量もこの変化と同様に変動した．Phase Ⅱ酵素(UDP-GTおよびGST)活性は，いずれの投与期間でも変化しなかった．以上から，本化合物はP450活性に対する持続的かつ選択的な阻害作用を発揮すること，さらにP450活性の持続的な阻害に対してP450合成が亢進することが示唆された．また，免疫組織化学的染色によりP450蛋白の投与初期の減少とその後の回復が小葉辺縁部の肝細胞で起こっていることが示された．一方，MTは1日投与でのみ小葉中心部で誘導されたが，その後辺縁部での誘導へと変化し，特にP450蛋白が肝小葉辺縁部の肝細胞から著明に消失した7日間投与においてはP450蛋白の減少部位に一致してMTの誘導が確認された．すなわち，α-hederinの反復投与により，小葉辺縁部の肝細胞でP450阻害とMT誘導が同時に発現することが明らかとなった．

20

非変異原性肝腫瘍誘発物質の評価法に関する研究

○小野寺 博志, 三森 国敏, 竹川 潔, 武田 眞記夫[1],
渡辺 知幸[2], 安原 加壽雄, 高橋 道人
(国立衛試・病理, [1]残農研・毒性、[2]住友化学・生物環境研)

［目的］近年、非変異原性肝発癌物質の腫瘍発生メカニズムを明らかにするため、種々の評価手法が開発されているが特に薬物代謝酵素誘導物質による肝腫瘍誘発メカニズムを解明するために用いられている手法には種々の問題点が残されている。Fenbendazole(Fen)はラットに長期大量投与することにより肝細胞肥大と共に肝腫瘍を誘発することが報告されている動物用内寄生虫駆除剤である。しかし、その肝発癌メカニズムについては明らかにされていないが、プロモーターの可能性が報告されている。今回、肝二段階発癌モデルを用いてFenの初期投与における変化をGST-P陽性細胞巣やチトクロームP450の発現と共に、細胞間結合シグナル蛋白(Cx32)や細胞増殖活性を測定し、その変動と意義について検討した。

［方法］5週齢の雄性F344ラットにDiethylnitrosamine(DEN)100mg/kgを単回腹腔内投与し、その一週間後より、Fenを3600,1800,600,200,70および0ppm含有する粉末飼料を自由に与え、投与8週目に屠殺・剖検した。70ppmは無影響量(NOEL)、200ppmは肝重量増加最低発現量(LOEL)と報告されている濃度である。解剖時、肝の重量を測定後、肝をホルマリン固定すると共に一部を凍結し、HE染色による光顕検査の他に、P450ｱｲｿｻﾞｲﾑとCx32免疫組織化学およびwestern blotting、GST-PとPCNAの免疫組織化学染色を実施した。

［結果］いずれのFen投与群でも肝重量は増加する傾向を示し、相対肝重量では600ppm以上の投与群で著明であったが、HE染色標本では3600と1800ppm群で中心性肝細胞肥大が認められ、その他の投与群では異常は認められなかった。GST-P変異陽性細胞の発現は3600と1800ppm群で増加した。PCNA染色では投与群と0ppm群との間には有意な細胞増殖活性の増加は見られなかった。P450ｱｲｿｻﾞｲﾑの中ではCYP1A/1, 2B1, 4A1が高用量群で誘導された。Cx32の免疫染色では、小葉中心性にCx32陽性スポット数・面積が全ての投与群においても減少した。しかし、Western blottingによるCx32の発現量においては投与群と0ppm群との間に差は認められなかった。

［考察］今回の成績より、Fenはﾌｪﾉﾊﾞﾙﾋﾞﾀｰﾙ等の薬物代謝酵素誘導物質と同様の肝腫瘍プロモーション作用を有することが示唆された。しかし、CYP1A1や4A1が誘導されたこと、PCNAの増加が投与群で著明でなかったこと、既に報告されている長期試験で無影響量とされる用量においてもCx32の減少が認められたこと等についてはプロモーション作用の評価上問題が残るところであり今後更なる検討が必要である。

21

Significance of cyclin D1 overexpression in urinary bladder carcinogenesis of rats initiated with BBN and promoted by sodium ascorbate

Chyi Chia R. LEE, Shinji YAMAMOTO, Katsumi TAKABA, Shuji HAYASHI and Shoji FUKUSHIMA (Osaka City University Medical School, First Dept. of Pathol.)

Overexpression of cyclin D1 has been reported in various human cancers such as cancer of the esophagus, breast and liver. However, few reports addressed the significance of cyclin D1 overexpression in chemical carcinogenesis of rodents. In this study, we evaluated the significance of cyclin D1 overexpression in pre-neoplastic lesions of the rat urinary bladder. Preneoplastic lesions from 30 male F344 rats initiated with 0.05% N-butyl-N-(4-hydroxybutyl)nitrosamine (BBN) for 4 weeks and promoted with 5% sodium ascorbate were analyzed for overexpression of cyclin D1 by immunohistochemistry. Rats were sacrificed in groups of ten at weeks 4, 8, and 12 after exposure to BBN. In addition, five control rats were sacrificed at week 4. At week 4, only simple hyperplasia of the bladder mucosa was observed but cyclin D1 positive nuclei could be identified at 50 simple hyperplasias. At week 8, numerous PN hyperplasias in addition to simple hyperplasias were identified; 22% (33/151) of the PN hyperplasias and 11 simple hyperplasias were cyclin D1 positive. At week 12, papillomas appeared and the number of PN hyperplasias increased in number; 63% (19/30) of the papillomas and 4% (29/815) of the PN hyperplasias were cyclin D1 positive and non of the simple hyperplasias were cyclin D1 positive. The total number of cyclin D1 positive lesions at week 4, 8, 12 were 50, 44, and 48, respectively. It is likely that cyclin D1 positive simple hyperplsias have the tendency to progress into cyclin D1 positive PN hyperplasias and these cyclin D1 positive PN hyperplasias have the propensity for progression into cyclin D1 positive papillomas. In conclusion, our results support the oncogenic potential of cyclin D1 in experimental rat urinary bladder carcinogenesis.

22

BBN誘発ラット膀胱癌における piroxicamおよびbeta-caroteneの化学予防効果

o 岡島英二郎，堤雅弘，真嶋敏光，三井雅之，吉田順一，小西陽一(奈良医大，がんセ，腫瘍病理)

（はじめに）ヒト膀胱癌の中では表在性、lowgradeの移行上皮癌の発生頻度が高く、この型の癌は再発率が高いことよりヒト膀胱癌の治療上表在性膀胱癌の再発を予防しうる化学物質の検索は重要な課題である。今回表在性膀胱癌の実験モデルであるBBN誘発ラット膀胱癌実験系におけるPiroxicamおよびbeta-Caroteneの化学予防効果の有無を検索した。

（材料・方法）6週齢F344雄性ラットに0.05％BBNを飲料水に混じ8週間投与した後に、0.015％Piroxicamを混餌にて、および0.005％beta-Caroteneを飲料水として、12週間単剤および複合にて投与した。

（結果および考察）移行上皮癌の発生頻度は対照群83.3％、beta-Carotene投与群54.5％、Piroxicam投与群8.3％、beta-CaroteneとPiroxicamの複合投与群25.0％とPiroxicam投与群、beta-CaroteneとPiroxicamの複合投与群で有意に癌の発生頻度が低かった。また，1匹当りの発生腫瘍個数は対照群2.25個，beta-Carotene投与群1.167個，Piroxicam投与群0.25個，beta-CaroteneとPiroxicamの複合投与群0.33個であり，いずれも対照群に比べて有意に低かった。以上の結果より、Piroxicamはラット膀胱癌発癌抑制作用を有することが示された。

23

加熱分解産物PhIPによるラット前立腺癌の発生

○崔　林[1]、玉野静光[2]、高橋　智[1]、佐野真士[1]、広瀬雅雄[1]、若林敬二[3]、杉村　隆[3]、伊東信行[4]、白井智之[1]（[1]名市大・医・１病理、[2]大雄会医科研、[3]国立がんセ・研・生化、[4]名市大）

［はじめに］

熱分解産物のヘテロサイクリックアミンには動物に発癌性を示すものが10種類報告されている。その中で2-amino-1-methyl-6-phenylimidazo[4,5 b]pyridine (PhIP）はラットの雌に乳癌を、雄には大腸癌を発生することが明らかとなっている。一方、前立腺発癌物質である3,2'-dimethyl-4 amino-biphenyl (DMAB)は構造的にPhIPに類似したところがあり、また乳腺や大腸に対し発癌性があるなど類似点が多い、そこでPhIPにも前立腺に対する標的性があることが推察され、以前行われたPhIPのラット発癌実験の前立腺を詳細に検討したところ、前立腺腹葉に癌の発生を有意に高い頻度で認めた。

［方法］

６週齢雄F344ラット30匹にPhIPを400ppmの濃度で混じた飼料で52週間飼育した。前立腺および精嚢を病理組織学的に検討した。またPhIPを短期間投与した前立腺組織中のDNA付加体の量を32Ｐポストラベル法にて測定した。

［結果］

前立腺腹葉に異型過形成が22/27 (81.5%)、腺癌が18/27 (66.7%)に、また精嚢の異型過形成が24/27 (88.9%) に観察され、いずれも対照群の非投与群に比して有意(P<0.001)に高い値を示した。また低いレベルながら前立腺にDNA-PhIP付加体の形成を認めた。しかし100ppmと50ppmの濃度で２年間同様に投与した群では前立腺癌の発生頻度は対照群のそれに比して有意な差が見られなかった。

［結論］

PhIPはラットの大腸、乳腺に加えて前立腺に対して発癌性を示すことが明らかにされ、環境発癌物質として極めて注目される。

24　子宮平滑筋肉腫由来ラット可移植性腫瘍（ＳＭＴ－Ｙ）に及ぼす性ホルモンの影響

○山手丈至、佐藤恵子、熊谷大二郎、辻野久美子、桑村　充、小谷猛夫、佐久間貞重（大阪府立大獣医病理）

発癌性試験に繁用されるF344ラットには種々の腫瘍が自然発生するが、腫瘍細胞の形態学的特徴あるいは腫瘍随伴病変について未だ解明されていない腫瘍がある。演者らは、F344ラットに自然発生した腫瘍から、同系ラットにおける移植腫瘍を確立し、その細胞生物学的特性を解明することを試みている。

以前、25カ月齢のF344雌ラットの子宮に発生した平滑筋肉腫から移植腫瘍(SMT-Y) を確立し、その特性について報告した(J Comp Pathol, 109;371-383, 1993)。SMT-Y は、雌にのみ移植が可能であり、移植後24週で平均直径５cm、平均重量 81gの結節に成長した。ヒトの子宮平滑筋腫瘍の増殖は性ホルモンの影響を受けるとされることから、今回、SMT-Y を移植した雌ラットに17β-estradiol（E）あるいは progesteron（P）を投与し、その組織像及び細胞増殖活性について検討したので報告する。

（実験・検査方法）27匹の６週齢のF344/DuCrj雌ラットの背部皮下に、SMT-Y から細切した直径２mmの組織片１個を移植し、大きさが径2-3 cmに達する移植16－20週後において各９匹の動物をＥ群、Ｐ群及び対照群に割り当てた。各群には出来るだけ一定の大きさの腫瘍を持つ個体を配分した。Ｅ及びＰは、流動パラフィンにそれぞれ 500mg/gあるいは 100mg/gの割合で溶解し、その0.1gを１個体の腰部皮下に投与した。投与量は、１匹当たりＥ群では50mg、Ｐ群では10mgとなる。対照群には溶媒に用いたパラフィンの0.1gを投与した。腫瘍の長径(a) と短径(b) を測定し、a ×b^2/2の公式で腫瘍の体積を計算した。投与後３、６及び９週時に、各群の３匹を剖検した。なお、殺１時間前にBrdUを100mg/kg体重の割合で腹腔内投与した。摘出した腫瘍は重量を測定後、10％中性緩衝ホルマリンで固定し、常法に従いパラフィン包埋切片を作製し、HE、アザン及びPTAH染色を施し組織学的に観察した。また、パラフィン切片を用いて、デスミン、α－平滑筋アクチン(SMA) 及びBrdUに対する免疫染色を間接法にて実施した。アポトーシスの出現を TUNEL法にて観察した。

（成績・考察）投与後３、６及び９週において、対照群の腫瘍重量は順調に増加した。Ｅ群では、投与後６及び９週の腫瘍重量は投与後３週のそれより低く、腫瘍の増殖が抑制された。Ｐ群の腫瘍は、移植後３週に比較し、移植後６及び９週でその重量は有意に増加し、腫瘍の増殖が促進された。

組織学的には、対照群とＰ群の腫瘍は類似し、束状に配列する卵円形から紡錘系の細胞から成り、細胞質にはPTAHで紫染する明瞭な縦紋が認められた。また、デスミンあるいは SMAに対し強陽性であった。一方、Ｅ群の腫瘍は、投与後３週の組織像は対照群に類似したが、投与後６及び９週の組織像は、空胞化した細胞質を有する円形から卵円形の細胞から成り、細胞質の縦紋は不明瞭となり、デスミンあるいは SMAに対する反応性も低下した。また、細胞配列は不規則で、腫瘍細胞間には豊富な膠原線維が存在した。

細胞増殖活性をみるために、 400倍10視野における有糸分裂数及び一定領域におけるBrdU及び TUNEL陽性細胞数を数えた。投与後６及び９週において、Ｐ群では有糸分裂数とBrdU陽性細胞数が有意に増加したのに対し、Ｅ群のそれは有意に低下した。一方、腫瘍の増殖抑制に伴い、Ｅ群の投与６及び９週ではアポトーシスを示す細胞数が有意に増加した。以上の成績は、 SMT-Yは、Ｐ投与により腫瘍の増殖が促進されるが、Ｅ投与では腫瘍の増殖は抑制され、その際に腫瘍細胞はアポトーシスにより消退することが示された。 SMT-Yは子宮平滑筋由来腫瘍の生物学的特性を比較病理学的に解析する上で有用な実験モデルと思われる。

25

ＤＨＰＮ誘発ラット甲状腺濾胞上皮腫瘍におけるｐ５３、Ｈ－ｒａｓ、Ｋ－ｒａｓ遺伝子変異および遺伝子不安定性

○林　新茂[1]、三森国敏[2]、小野寺博志[2]、安原加壽雄[2]、山本晋史[3]、陳　天新[3]、森　郁生[4]、野々山孝[4]、福島昭治[3]、高橋道人[2]　([1]武田薬品・分子薬理研、[2]国立衛試・病理、[3]大阪市大・医・１病理、[4]武田薬品・薬安研)

〔はじめに〕ラットに N-bis(2-hydroxypropyl)nitrosamine (DHPN)でイニシエーション処置後、抗甲状腺物質を投与することにより、血中TSH値の上昇をきたし甲状腺癌が誘発されることは良く知られている。我々はこの発癌モデルにおける濾胞上皮増殖性病変の進展と遺伝子変異、ならびに遺伝子不安定性の関与を明らかにするため、抗甲状腺物質としてSulfadimethoxine(SM)を用いて誘発した増殖性病変における p53、H-ras、K-ras遺伝子変異と遺伝子不安定性の存在について検討した。

〔材料と方法〕６週齢の雄F344/DuCrjラットにDHPN 2800 mg/kgBW を単回皮下投与し、１週後より0.1% SM を飲水投与した。 SM 投与20週後まで経時的に剖検し、甲状腺の一部を凍結(DNA抽出用)、残りを10%中性緩衝ホルマリン液に固定した。p53 のexon 5, 6-7, 8-9についてはPCR-SSCP法により、H-rasのexon 1, 2、K-rasのexon 1, 2 についてはPCR-SSCP法、direct sequence法およびdot blot hybridization法を用いて検討した。さらにDNA 修復異常のマーカーのひとつであるマイクロサテライト不安定性 (Microsatellite instability;MSI)について検討した。

〔結果〕病理組織学的に濾胞上皮の増殖性病変は SM 投与４週後からみられ、８週以降で腺腫および癌が発生した。これらの増殖性病変では免疫組織化学的に P53と heat shock protein 70の過剰発現がみられた(第12回日本毒性病理学会、1996年)が、PCR-SSCP法では p53のexon 5-9に遺伝子変異はみられなかった。 SM 投与12週以降に剖検した 10/33 (30%)例に K-rasのexon 1に点突然変異がみられ、それらの全例にG→Aが認められた。現在までのところ、H-ras遺伝子の変異および MSIを示唆する所見は得られていない。

〔まとめ〕以上の成績から、DHPNとSMによるラット甲状腺濾胞上皮の増殖性病変の進展にK-ras遺伝子の点突然変異の関与が示唆された。また、PCR-SSCP法で検索したp53の exon 5-9に遺伝子変異がみられなかったことから、免疫組織化学的に過剰発現したP53は野生型P53 が他のタンパクと分子結合したものと考えられた。

26　ラット肝臓のチトクロームP-450分子種誘導の用量相関性の検討

○中澤素邦、岡堂明子、上田　誠、俵谷武治、内本啓史、河南明孝、岩倉啓子、鷲見信好

（日本新薬(株)・安全研）

代表的な薬物代謝酵素誘導剤であるﾌｪﾉﾊﾞﾙﾋﾞﾀｰﾙ(PB)および3-ﾒﾁﾙｺﾗﾝﾄﾚﾝ(3-MC)投与（4日間腹腔内）によって誘導されるﾗｯﾄ肝臓のP-450の分子種別(PB投与：2Bおよび2C6、3-MC投与：1A）の定量性を検討する目的で共通の抗体(anti-rat CYP2B1、CYP2C6およびCYP1A1、第一化学薬品)を用いて免疫ﾌﾞﾛｯﾃｨﾝｸﾞおよび免疫染色を実施した。免疫ﾌﾞﾛｯﾃｨﾝｸﾞでは陽性ﾊﾞﾝﾄﾞを、免疫染色では陽性部位をｽｷｬﾅｰあるいはPHOTO CDにてｺﾝﾋﾟｭｰﾀ上に読み込み、NIH imageにて面積を数値化し対照群の平均値に対する相対値として表し、以下の結果を得た。

1．免疫ﾌﾞﾛｯﾃｨﾝｸﾞでは、PB投与群で2Bおよび2C6が、3-MC投与群では1Aの誘導が用量依存性をもって確認された。ただし、3-MC、45mg/kg投与群の1Aの誘導に頭打ちがみられた。

2．免疫染色では、免疫ﾌﾞﾛｯﾃｨﾝｸﾞの結果と同様にPB投与群では2Bおよび2C6が、3-MC投与群では1Aの誘導が用量依存性をもって確認された。

免疫ﾌﾞﾛｯﾃｨﾝｸﾞおよび免疫染色から得られた結果に差がみられたが、これは両者の検出対象の違い（免疫ﾌﾞﾛｯﾃｨﾝｸﾞ：抗原量、免疫組織化学：肝臓組織中に占める抗原の局在部位の割合）に起因するものと考えられた。また、免疫染色が通常の毒性試験で用いられる10%中性緩衝formalin固定材料より可能であることより、酵素誘導に関して過去に実施した毒性試験の材料からﾚﾄﾛｽﾍﾟｸﾃｨﾌﾞな検索が可能であることが示唆された。

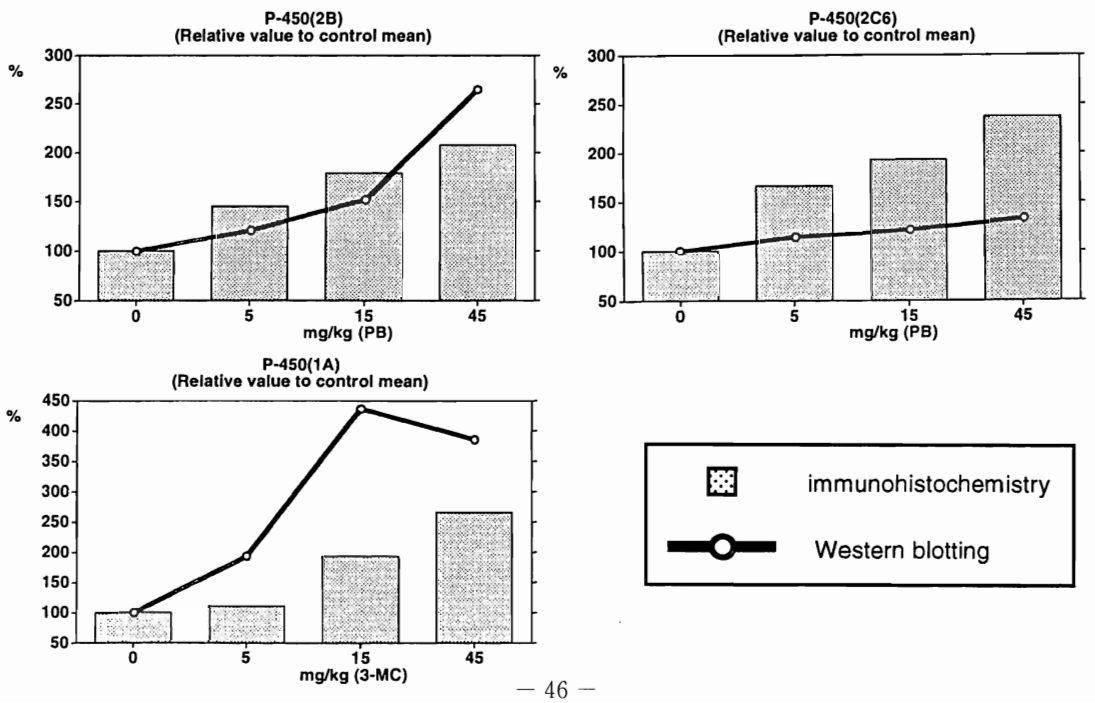

27

演題取消

28

*lac*Z遺伝子導入によるマウス肺癌微小転移モデルの作製
ー転移抑制物質の評価への応用ー

○小林　潔[1,2]，中西速夫[1]，稲田健一[1]，山本昌美[1]，務台　衛[2]，立松正衛[1]
([1]愛知がんセ・研・1病，[2]三菱化学横浜総研)

【目的】　転移性細胞にマーカー遺伝子を導入することにより，この細胞を *in vivo* で高感度に検出することが可能となる．我々はLewis 肺癌細胞に，大腸菌由来β-galactosidase (*lac*Z) 遺伝子を導入することにより，マウス肺癌の微小転移モデルを作製し，本系による転移抑制物質の微小転移抑制効果の判定を試みたので報告する．

【方法】　プラスミドベクターとしてpCMV*lac*Z を用いて，リポフェクション法によりLewis 肺癌細胞に *lac*Z を導入した．G418 による *lac*Z 導入細胞の選択の後，酵素組織染色（X-gal 染色）を指標とした数回のシングルセルクローニングの結果，数十代の継代後も安定的にβ-galactosidase を発現するクローン (4A1-1) を得た．4A1-1 細胞を $1X10^6$ 個，由来動物である C57BL 雄マウスの静脈内に移植した．肺を経時的に採取し，2% formaldehyde-2.5% gultaraldehyde による固定 (4 ℃, 1 h)，X-gal 染色，実体顕微鏡による観察後，メタクリル樹脂包埋，薄切を行い組織学的な検索を行った．さらに，細胞接着性ペプチドである RGDS とヘパリン類似体であるヘパラン硫酸 (HS) を4A1-1 細胞と同時投与することによる微小転移抑制効果を，肺における X-gal 陽性巣の数を指標に判定した．

【結果】　X-gal 染色により，実体鏡下で肺の微小転移の観察および定量化が可能であった．組織学的観察では，１～数個の細胞からなる微小な転移を観察することができた．RGDS と HS の同時投与により，１週間後の肺における X-gal 陽性巣数は対照群の 239.5±118.0 個に対し 37.4±13.3 個と顕著に減少した ($p<0.01$)．

【まとめ】　*lac*Z 遺伝子の導入により，微小転移の段階でその転移巣を定量的に評価できるマウス肺癌微小転移モデルを作製し，抗転移性物質の評価を行った．本実験系は，転移抑制（促進）物質の効果の判定に応用可能であると考える．なおRGDS とHS 単独の転移抑制効果を現在検討中である．

29

Tsc2 mutant (Eker) Ratにおける胎児致死の解析

○福田智一[1,2]、三谷弘明[1]、小西陽一[2]、樋野興夫[1]
(1)癌研,実験病理部、2)奈良医大・がんセ・腫瘍病理)

【目的】Eker Ratは遺伝性腎癌のモデル動物である。本ラットに生じる遺伝性腎癌の原因がヒト結節性硬化症原因遺伝子（Tsc2）のラット相同遺伝子の異常であることを我々は証明した。Tsc2遺伝子にヘテロな異常を持つEker Ratは１年後、100％の個体に腎癌を生じるが、ホモに異常を持つ個体（mutant ホモ接合体）は交配による遺伝学的解析から致死になることが示唆されている。しかし現在まで致死に至る時期等詳しい解析は行われていない。今回我々はこのmutant ホモ接合体の解析を詳細に行ったので報告する。本研究は未だ不明な点が多いTsc2遺伝子の機能解析ならびにヒト結節性硬化症の発症機序解明に貢献できるものと考える。

【方法】Eker Rat雄とF344ラット雌を交配しF1雌を得た。このF1雌にEker Rat雄を戻し交配し妊娠後11、12、13、14、15、19日目に屠殺解剖した。産子の状態を位相差顕微鏡下で肉眼的に観察した。また各産子からGenomic DNAを抽出しラットTsc2遺伝子をプローブにサザンブロットを行い遺伝子解析を行った。産子の生死に関しては心臓の拍動の有無で判定した。

【結果】Mutantホモ接合体は妊娠後約13日まで生存していた。妊娠後14日では１例の生存例が認められたが多くのものは死亡していた。このことからEker RatにおけるMutant ホモ接合体は妊娠後約13.5日で死亡するものと考えられた。さらにGenotypingにPCR法を併用し、病理組織学的に胎児の異常を検討している。

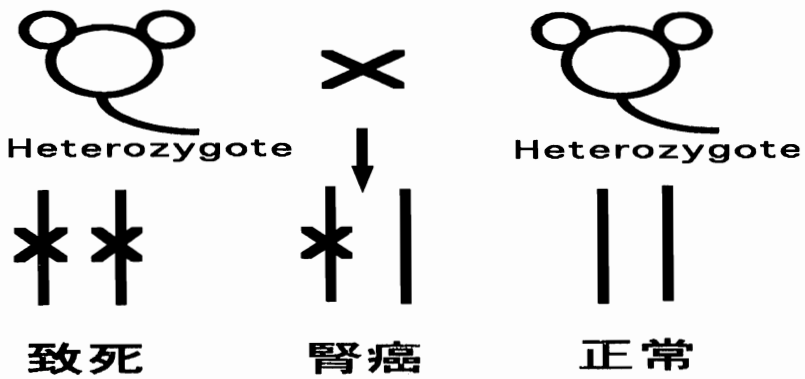

30

ハムスター短期膵発癌モデルにおけるβ-カロチン，パームカロチン，緑茶ポリフェノールの発癌抑制効果の検索

○真嶋敏光、堤雅弘、岡島英二郎、吉本雅俊、小笠原裕之、辻内俊文、小西陽一（奈良医大・がんセ・腫瘍病理）

膵癌を化学予防しうる物質を検索する目的で、ハムスター短期膵発癌モデルで膵管上皮過形成の出現時期より被験物質を投与する実験系において、昨年の本学会で0.0025%β-カロチンが有効であることを報告した。今回は前回有効であったβ-カロチン（0.0002%, 0.0025%）及び0.004%palm fruit carotene（α、β、γカロチン、リコピンを含む天然カロテノイド）、前回無効であった緑茶ポリフェノール（GTP）について投与量を変更して膵発癌抑制効果を検索した。【材料と方法】6週齢雌シリアンゴールデンハムスターを用い，短期膵発癌モデルに従い、BOP70mg/kg s.c.のイニシエーション後、エチオニンi.p./choline deficient diet,メチオニンi.p.・BOP20mg/kg s.c.より成る促進圧力操作(augmentation pressure)を3回行った。実験開始50日目より以下の9群に動物を分け，実験終了まで被験物質を飲水中に混じて45日間投与した。第1・2群はコントロール群，第3・4群は各々0.0002%・0.0025%β-カロチン投与群，第5群は0.004%パームカロチン投与群，第6・7・8群は各々0.005%・0.05%・0.5%緑茶ポリフェノール(GTP)投与群，そして第9群は0.004%パームカロチン+0.005%GTP投与群とした。実験開始後95日目に膵臓を摘出し，病理組織学的検索を行った。【結果】１匹あたりの膵管病変の発生個数は，コントロール群に比べ，0.0025%β-カロチン群，0.004%パームカロチン群、0.05%及び0.5%GTP群で有意に減少していた。0.005%GTP群は単独では抑制を認めなかったが，複合投与群で有意差をもって減少していた。以上の結果より，β-カロチン，パームカロチン，GTPの膵管癌発生に対する抑制効果の可能性が示唆された。

Mean Numbers of Pancreatic Duct Lesions in Female Hamsters

Group No.	Chemicals	Effective number of hamsters	Hyperplasia	Atypical hyperplasia	CIS	Carcinoma	Total
1	tap water	5	28.0±5.2	5.6±2.6	0.8±0.8	3.6±1.8	38.0±7.4
2	vehicle emulsion	7	23.3±5.3	2.4±1.0	0.3±0.4	1.3±1.1	27.3±6.2
3	0.0002% β-carotene	11	15.9±5.8	3.8±2.9	0.3±0.4	2.5±1.6	22.5±8.2
4	0.0025% β-carotene	11	11.3±4.2[a]	1.8±1.0	0.4±0.7	1.0±0.8	14.4±5.0[a]
5	0.004% palm fruit-carotene	10	11.9±6.3[a]	2.8±1.5	0.3±0.5	2.0±1.6	17.0±8.3[b]
6	0.005% GTP	9	20.4±7.8	4.9±2.7	0	2.0±1.9	27.3±10.7
7	0.05% GTP	11	11.2±4.9[c]	3.0±1.5	1.0±1.2	1.4±0.9	16.5±6.3[c]
8	0.5% GTP	8	15.9±8.0[d]	4.6±3.5	0.3±0.5	1.9±1.1	22.6±11.2[d]
9	0.004% palm fruit-carotene + 0.005% GTP	9	14.0±3.0[b]	3.3±1.7	0.3±0.7	1.8±0.7	19.4±4.4[b]

CIS: Carcinoma in situ
a : Significantly different from group 2, $p < 0.01$
b : Significantly different from group 2, $p < 0.05$
c : Significantly different from group 1, $p < 0.01$
d : Significantly different from group 1, $p < 0.05$

31

ハムスター短期膵発癌モデルにおけるheterocyclic amineの発癌修飾効果の検索

○吉本雅俊、堤雅弘、真嶋敏光、赤井弘幸、野口修、高島吉治、辻内俊文、　小西陽一（奈良医大、がんセ、腫瘍病理）

＜目的＞heterocyclic amineはアミノ酸や蛋白質のpyrolysisにより得られるmutagenic substancesであり、マウス、ラットに大腸癌、乳癌、肝癌を誘発することが知られている。

今回、ハムスター短期膵発癌モデルにおいて、膵管上皮過形成の出現時期に被験物質を投与し、heterocyclic amineの膵発癌修飾効果の有無について検索した。

＜材料、方法＞6週齢雌シリアンゴールデンハムスターを用いた。全てのハムスターに対し、膵管に対する発癌物質であるN-nitrosobis(2-oxopropyl) amine（ＢＯＰ） s.c.のイニシエーション処置施行の後、一連の促進圧力操作を施行した。その後、ハムスターを下図に示すように7群に分け、被験物質を50日間投与した。被験物質は6種類のheterocyclic amine（PhIP，MeIQx，IQ，Trp-P1，Trp-P2，Aαc）とし，control群は基礎食のみとした。実験開始後96日目に全てのハムスターを屠殺し、病理組織学的に膵管病変を検索した。

＜結果、考察＞最終体重については0.08％Aαc投与群のみが有意に低値を示した。肝臓及び膵臓の重量は、各群間に有意差は見られなかった。

膵管病変の種類と発生数については表に示す。0.02%Trp-P1投与群において総膵管病変数の有意な増加が見られた。また同群において膵管癌の発生頻度の増加傾向が示された。他のheterocyclic amineには明らかな膵発癌促進作用はみられなかった。

以上の結果により、ハムスター短期膵発癌モデルにおいて、Trp-P1は膵発癌促進作用を有することが示唆された。

Experimental design

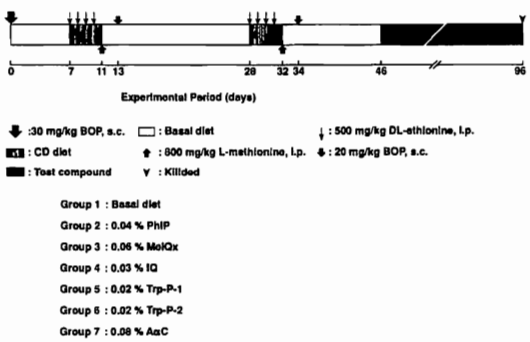

Mean numbers of pancreatic duct lesions

Group	Effective number of hamsters	Hyperplasia	Atypical hyperplasia	CIS	Carcinoma	Total
1. Basal diet	10	9.7 ± 4.6	1.9 ± 1.1	0.3 ± 0.5	1.4 ± 2.3	13.3 ± 6.7
2. 0.04% PhIP	9	10.2 ± 2.8	1.7 ± 1.4	0.3 ± 0.7	1.4 ± 1.8	13.8 ± 3.3
3. 0.06% MeIQx	10	10.5 ± 4.9	1.7 ± 1.5	0.1 ± 0.3	1.2 ± 1.2	13.5 ± 5.4
4. 0.03% IQ	10	14.0 ± 3.5[a]	1.8 ± 1.4	0.4 ± 0.7	1.4 ± 1.4	17.6 ± 5.3
5. 0.02% Trp-P1	10	17.8 ± 6.3[b]	2.3 ± 1.6	0.1 ± 0.3	3.0 ± 2.3	23.2 ± 8.3[b]
6. 0.02% Trp-P2	10	12.8 ± 3.1	1.7 ± 1.3	0.3 ± 0.6	1.0 ± 0.9	15.8 ± 2.9
7. 0.08% AαC	6	8.7 ± 3.1	2.1 ± 1.8	0.2 ± 0.4	1.0 ± 1.1	12.0 ± 5.5

a : Significantly different from group 1 ($p<0.05$)
b : Significantly different from group 1 ($p<0.01$)

32

p53遺伝子欠損トランスジェニックマウスにおける自然発生性腫瘍病変の病理組織学的検討

○鍬先　恵美子，　浜村　政夫，　石井　三和子，
可徳　小四郎，　一鬼　勉（パナファーム・安全研）

【目的】p53癌抑制遺伝子の変異がヒトのほとんどすべての悪性腫瘍に認められることはよく知られている。そのp53遺伝子を欠損しているトランスジェニックマウスのホモ個体（以下，TSG-p53マウス）では，6ヵ月齢までに悪性リンパ腫などの腫瘍を発症すると言われており，抗癌剤のスクリーニングでの有用性が考えられている。

今回，TSG-p53マウスにおける自然発生性の腫瘍病変について病理組織学的検討を実施し，若干の知見を得たので報告する。

【材料及び方法】8～9週齢より制癌スクリーニング試験の無処置対照群に供したTSG-p53マウス(Genpharm International, Inc.)の雄10例について，全身臓器及び腫瘍組織を10％中性緩衝ホルマリン溶液に固定後，常法に従ってパラフィン包埋し薄切したのち，ＨＥ染色標本を作製し鏡検した。

【結果及び考察】16週齢から29週齢までに死亡あるいは切迫屠殺した9例では，8例に悪性リンパ腫（胸腺，脾臓，リンパ節）が認められた。更に，悪性リンパ腫がみられた8例中2例で血管肉腫（肩甲骨間の褐色脂肪組織及び心臓あるいは腹壁），1例で組織球性肉腫（上腕部筋肉），1例で骨肉腫（腰椎）も観察された。悪性リンパ腫がみられなかった1例では，組織球性肉腫（舌）が認められた。一方，29週齢で計画屠殺した1例では，良性腫瘍である髄膜腫が観察された。

以上のように，TSG-p53マウスでは約6ヵ月齢までに悪性腫瘍が高頻度で自然発生することが明らかになった。このことは，抗癌剤のスクリーニング試験において従来必須のものであった腫瘍誘発の前処置を行う必要もなく，かつ短期間で試験成績が得られる試験系としてTSG-p53マウスが有用であることを示している。更に，ほぼ半数例で2種類の悪性腫瘍が組み合わさった多重癌を発症したことから，ヒトの多重癌の発生機序を解析するためのモデルとしても役立つことが期待される。

なお，一部の腫瘍組織については，現在も電顕的観察及び免疫組織学的検討を実施しており，その成績についても併せて報告する。

33

ヒト型c-Ha-ras導入トランスジェニックマウスにおけるnitrofurazone誘発毒性病変の形態学的特徴

○竹川潔，三森国敏，安原加壽雄，小野寺博志，高橋道人，野村達次[1]
（国立衛試・病理，[1]実中研）

【目的】動物用合成抗菌剤のnitrofurazone（NF）などのnitrofuran誘導体は，in vitroで変異原性陽性であり，実験動物において催腫瘍性が認められていることから，遺伝毒性発癌物質の可能性が高いことが報告されている．一方，NFはマウス癌原性試験において卵巣の顆粒膜細胞腫などの発生を増加させ，ラットでは雌の乳腺腫瘍の発生を増加させることから，その腫瘍発現には本物質の内分泌を介した作用が疑われるが，その発現メカニズムは不明である．今回，その腫瘍誘発に関連づける毒性初期病変を明らかにするため，またc-Ha-ras導入トランスジェニックマウスと非導入マウスでの毒性病変発現の違いを明らかにするため以下の検討を行った．

【方法】ヒト型c-Ha-rasをヘテロにもつrasH2/CB6F$_1$マウス（TG(+)）およびc-Ha-rasをもたないCB6F$_1$マウス（TG(-)）の雌雄を6週齢で入手した．これらのTG(+)とTG(-)に8週齢よりNFを1000ppmの濃度で2週間混餌投与したが，死亡がみられたため2週間休薬した後，雄には14週，雌には7週までNF500ppm含有飼料を投与した．また，別のTG(+)，TG(-)には基礎飼料を与え対照群とした．投与終了後動物を屠殺し，全身臓器についての組織学的検索を行った．

【結果】雌雄ともに，TG(+)NF群およびTG(-)NF群において死亡が発現した．死亡／瀕死例においては大脳皮質・尾状核神経細胞の壊死や腎臓の近位尿細管上皮の脂肪変性および壊死が認められた．雄ではTG(-)NF群に比しTG(+)NF群で死亡が多く，脳や腎臓の病変発生頻度も高かったが，雌ではTG(+)NF群とTG(-)NF群との間に差はなかった．その他，TG(+)NFおよびTG(-)NF群の死亡／瀕死例において，雄では精巣の精細胞の減少および脱落が，雌では卵巣の黄体の消失を主徴とする萎縮，子宮の萎縮，持続発情を示唆する膣の細胞残屑の増加を伴う角化亢進がみられた．最終屠殺動物においては，TG(+)NF群およびTG(-)NF群ともに精巣のIX～XI期の精細管における精子細胞のretentionおよび肝細胞の小葉中心性肥大が認められた．

【結論】雌ではNF投与により生殖器系に内分泌環境の不均衡を示唆する病変が認められたことから，NFの長期間投与では，このような内分泌環境の不均衡による卵巣への影響が発現することが疑われた．TG(+)およびTG(-)を比較した場合，雌でNFによる誘発病変は質的に同等，かつ発生率にも差はなかったが，雄のTG(+)ではTG(-)に比べて投与による死亡が多く，また死亡例では脳および腎臓の病変が多くみられたことから，雄のTG(+)ではTG(-)に比べてNFの毒性に対する感受性が高いことが示唆された．

MEMO

示 説 要 旨

(P－1～118)

MEMO

P－1　Young adult および老齢マウスにおけるインスリン持続皮下投与による低血糖と末梢神経病変の発現に関する検討

○池上仁，田畑肇，北村知宏，北村和夫，伊藤今日子，石田勝彦，須田美穂子，藤本隆平，花田貴宣(山之内製薬)

【緒言】持続性の低血糖と末梢神経病変発現との関連性についてはヒトを含め種々の動物種で知られている．低血糖の程度および持続期間と末梢神経病変発現に関する実験的な報告はラットにおいていくつかみられるがマウスでの報告は極めて少ない．今回，Young adult(9 週齢)および老齢(95 週齢)のマウスにインスリンを持続皮下投与し，低血糖と末梢神経病変の発現との関係を調べた．

【材料と方法】Young adult(9 週齢)の B6C3F1 マウス(5 匹/1 群)にウシ･インスリン 0 および 3.7mg/day を浸透圧ポンプを用いて 2 週間持続皮下投与した．また，老齢マウス(95 週齢，10 匹/1 群)には 0，1.8 および 3.7mg/day を同様に投与した．投与期間中，経時的に尾静脈から採血して酵素電極法により血糖値を測定した．投与終了後，4%リン酸緩衝パラホルムアルデヒド液で潅流固定後，坐骨神経および腕神経叢を採取した．パラフィンおよびヒストレジンプラス樹脂包埋後，H&E 染色および H&E と Luxol Fast Blue との重染色を施し，光学顕微鏡により鏡検した．一部の坐骨神経については 1%リン酸緩衝四酸化オスミウムで後固定後，神経線維の解きほぐし標本を作製した．

【結果】Young adult では，血糖値は対照群が 100～150mg/dl，3.7mg/day が 40～100mg/dl の範囲で推移した．坐骨神経および腕神経叢の組織検査では，対照群で変化が認められなかったのに対し，3.7mg/day の 5 例中 4 例に神経線維の変性が軽度に認められた．変性部位では軸索に沿って数個の空胞が数珠状につながっており，内部に myelin debris の形成が認められた．解きほぐし標本では，萎縮した軸索に沿って myelin debris が並ぶ像が認められた．

老齢マウスでは，血糖値は対照群が 100～140mg/dl，1.8mg/day が 50～130mg/dl，3.7mg/day が 30～130mg/dl の範囲で推移した．対照群では自然発生性と考えられる神経線維の変性が軽度に認められた．1.8mg/day では対照群と同程度の神経線維の変性が認められたのに対し，3.7mg/day では 7 例中 4 例に神経線維変性の明らかな増加が認められた．神経線維の変性は，Young adult のものと同様であったが，その程度はより強い傾向にあった．

【結論】young adult および老齢マウスともにインスリン投与による低血糖によって末梢神経病変が惹起されることが示された．末梢神経病変は老齢マウスでより強く発現する傾向にあるものと考えられる．

P－2

Paclitaxel (Taxol) および Docetaxel (Taxotere) のマウス坐骨神経におよぼす影響

○本田小吉、竹内美幸、矢部光一[1)]、関口正保[1)]、赤羽浩一
（第一製薬、創薬四研、[1)]創薬一研）

微小管解重合阻害作用を有する抗癌剤である Paclitaxel および Docetaxel は臨床において神経症状を引き起こすことが報告されている。末梢神経の動物レベルでの組織学的検索例はラットでの報告はあるが、マウスについて臨床投与経路での報告は少ない。そこで我々はマウスにこれらの薬剤を間欠静脈内投与し、坐骨神経に対する障害性を経日的に検索した。

【方法】 7 週令の BALB/c 系雄性マウス 45 匹に溶媒 (Ethanol: Tween 80: 5% Glucose=5: 5: 90)、Paclitaxel (26.7 mg/kg/day X 3, q2d X 3)、 Docetaxel (26.7 mg/kg/day X 3, q2d X 3) を 1 日 1 回、1 日おき計 3 回静脈内投与した。投与開始 (day 0) から day 4、7、14、21 および 28 に大腿部外側から坐骨神経を筋組織とともに採材し、10% 中性緩衝ホルマリンで固定、パラフィン包埋後、定法に従い切片を作製した。また、電子顕微鏡標本用には 2.5% グルタールアルデヒド液侵漬固定標本を用いた（Docetaxel 投与群についてのみ実施）。

【結果】 両化合物ともに投与終了後の day 7 ないし 8 から神経症状（後肢伸展反射消失、跛行、異常歩行、後肢麻痺等）が認められた。その程度としては Docetaxel の方が顕著であり、day 22 までは時間依存的に増悪する傾向が認められたが、その後は回復傾向を示した。

組織学的検索では、day 7 から坐骨神経に明らかな軸索およびミエリン変性が観察され、day 28 にかけてこれらの変化に加えて、シュワン細胞の腫大が時間依存的に観察された。

【まとめ】以上の結果から、マウスを用いた Paclitaxel および Docetaxel の末梢神経毒性評価は、少量の検体で実施可能なことから早期に毒性の検出を可能とし、ヒトでの毒性発現の予測に適合し得ると考えられた。

P－3

眼網膜に発生した紡錘形細胞増殖の１例

○下口幸夫,神谷隆信,小林和雄（（株）帝人バイオ・ラボラトリーズ　東松山研究所）

【はじめに】：安全試験におけるラット先天性眼障害例として,眼底検査では網膜反射低下,神経乳頭部境界不鮮明,血管内径狭窄あるいは撮影不能が観察され,組織学的には内網状層および内顆粒層の萎縮,外顆粒層の消失,神経細胞層の紡錘形細胞増殖,神経線維層の萎縮などが観察されたことを第２３回日本毒科学会学術年会で報告した.

今回,我々は神経細胞層の紡錘形細胞増殖について検討したので報告する.

【症例と方法】：この症例は,短期毒性試験に使用した雌SDラット（日本Slc（株）産）の１例で,試験終了時にペントバルビタールナトリウム麻酔下で屠殺した. 眼底検査は試験開始前と試験終了時に行い，その結果左眼の神経乳頭部の網膜血管走行消失が観察された.

眼球は,摘出後デビットソン液で固定した後,常法に従ってパラフィン包埋切片を作製し,H-E染色により組織学的検索を行った. 特殊染色としてBodian染色,L.F.B-H・E染色,また免疫染色としてS-100, Vimentin, Actin, factor ⅧおよびGFAP等について検討した. さらにホルマリン固定材料の一部から透過型電子顕微鏡検索も試みた.

【結果】：組織学的所見としては,神経乳頭部から神経線維層にかけて単調な紡錘形細胞の増殖が認められた. しかし,網膜組織の萎縮性変化は観察されなかった. なお,その他の染色法による結果は次のとおりであった.

染色法	所見および染色態度
Bodian	紡錘細胞に一致して陽性像が観察
L.F.B-H・E	陰性（髄鞘）
免疫染色	
S-100	陰性
Vimentin	陰性
Actin	陰性
Factor Ⅷ	陰性

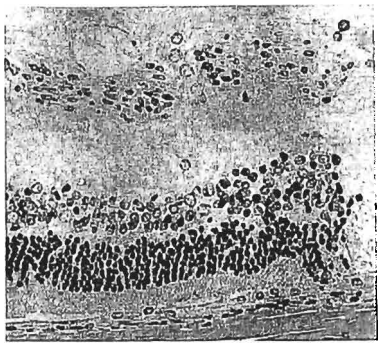

H・E　×50

【考察】：今回観察された変化は,発生部位が神経線維層から神経細胞層にかけて認められ,なおかつBodian染色で陽性像を示す部分が観察されることから,神経系由来の細胞が考えられた. しかし,GFAP, Vimentin, S-100の染色態度が陰性を示すことから,他の未熟な間葉系細胞を否定できなかったので,透過型電子顕微鏡学的検討を実施中である。

P－4

methylazoxymethanol　投与ラットにおける網膜の発達

○桑村有規、小口敦、三百田匡、久世博、川合是彰（田辺製薬・安全研）

methylazoxymethanol(MAM) はサイカシンに由来する変異原性物質であるとともに、核酸をアルキル化し細胞分裂を阻害することが知られている。
今回、網膜の形成期あるいは形成完了期に MAM を投与し、その後の網膜の発達を観察した。

【材料および方法】

Slc:SD 系ラットの生後１－４日あるいは 15－18 日に 10mg/kg/dayの用量の MAM を４日間皮下投与した。 MAM 投与ラットおよび無処置対照ラットについて 30、150 日齢時に網膜電位図(electroretinogram;ERG) を記録し、6、15、30、150 日齢時に網膜を組織学的に観察した。ただし、15－18 日齢時の MAM 投与ラットでは 30 日齢時にのみ ERG を記録し、組織検査を実施した。

【結果】

対照ラットおよび MAM 投与ラットともに、6 日齢の網膜は神経芽細胞層で構成されていた。15 日齢の対照ラットの網膜では 6 層構造がほぼ完成していたが、MAM 投与ラットでは低密度の内顆粒層、外顆粒細胞によるロゼット形成がみられ、アポトーシスが高頻度に観察された。その後、30 日齢では低密度の内顆粒層および外顆粒細胞の波状配列が、150 日齢では菲薄な内顆粒層が観察された。30 および 150 日齢時に記録した ERG では、いずれも b 波がやや低かった。

15－18 日齢時に MAM を投与したラットでは、30 日齢時における ERG 記録および網膜の組織検査には異常なかった。

【まとめ】

網膜の形成が完了している 15－18 日齢時に MAM を投与したラットでは、電気生理学的および組織学的に異常はなかった。しかし、網膜の形成期である１－４日齢時に投与したラットの網膜には変化がみられ、この頃が網膜の MAM に対する感受性の高い時期であることが示された。また、この時期の MAM 投与により網膜の構造は一時乱れるが、活発なアポトーシスとともに網膜構造の再配列が進み、構造が修復される傾向にあることが確認された。

P－5

エリザベスカラー装着ラットの角膜に関する病理学的検討

○三好圖夫、田畑由紀子、唐沢弥生、松澤忠紀、小泉富彦
伊藤恒夫、坂牧義之（中外製薬（株）、安全性研究所）

【はじめに】軟膏等の毒性評価で行われる経皮投与では、塗布した被験物質の経口摂取を防ぐため、供試動物の頸部にエリザベスカラー（以下カラー）を装着することがある。今回我々はカラーを装着したラット角膜に非装着個体に比べ顕著な混濁を認め、病理学的検討を行ったので報告する。

【材料および方法】動物はSlc:SD雄ラット（５週齢）を用い、カラーを２、３、４および５週間装着するA～D群(各群15匹)、さらに対照として５週間カラーを装着せずに飼育したE群（10匹）の計５群を設けた。装着開始時より毎週２回体重測定を行い、眼科的検査として、装着開始前ならびに装着期間終了直前の各時期に細隙灯顕微鏡および眼底カメラを用いて角膜の観察・撮影を行った。各群剖検時に血清を採取し、カルシウム量を測定した。摘出した眼球には１％グルタールアルデヒド・2.5％ホルムアルデヒド混合液（0.15M、pH7.2）を注入し、同液に浸漬した。固定後、常法により脱水・包埋し、H-E染色およびコッサ染色を施し、光学顕微鏡で観察した。

【結果】E群では、眼科的検査で角膜に軽微な点状の混濁が観察され、組織学的検索では角膜上皮細胞層の基底細胞と角膜固有層との境界部に微細顆粒状の好塩基性沈着物（コッサ染色陽性）が認められた。一方、A～D群では、眼科的検査で角膜中央に線状あるいは樹枝状の混濁が上下眼瞼裂の方向に沿って観察され、その程度はE群に比べ高度であった。また組織学的検索では基底細胞と角膜固有層との境界部を中心に網状（コッサ染色陽性）あるいは層状（コッサ染色陰性）の好塩基性沈着物がみられ、上皮細胞層の翼状細胞あるいは表層細胞にまで、沈着部位が広がっていた。またこれら沈着物の出現に加え、基底細胞の膨化、表層細胞あるいは翼状細胞の変性・壊死が観察された。これらA～D群の角膜に認められた諸変化のうち、好塩基性物の沈着、翼状細胞および表層細胞の変性・壊死については、A～C群でその発現例数が増加する傾向がみられ、D群ではC群に比べ顕著な差はみられなくなった。なお、体重はA～D群がE群を下回る傾向で推移し、一般状態ではカラー装着後１～３日にほぼ全例に紅涙分泌が認められたが、血清のカルシウム量は装着群ならびに非装着群で差はみられなかった。

【まとめ】

ラット角膜の自然発生病変としては、corneral mineralization、band keratopathy等多くの報告があり、その病理組織像は今回のカラー装着ラットの角膜に認められていたものと類似している。しかしながら、今回の検索で認められたような広範な好塩基性物の沈着や角膜上皮細胞の変性・壊死等は20～40週齢のラットでの自然発生病変であり、カラー装着により変化発生時期が自然発生例に比べ早期化した可能性が示唆された。一般に毒性試験を行う際に用いる手法あるいは環境因子等により供試動物の自然発生病変が増強する事例がみられるが、本変化もそのひとつと考えられた。なお沈着物の組成ならびに発生機序についても若干の考察を加える。

P－6

遺伝性小脳虫部欠損ラットにおける Ethylnitrosourea 誘発小脳腫瘍

○桑村　充，城田暁子，山手丈至，小谷猛夫，佐久間貞重（大阪府大獣医病理）

【目的】髄芽腫 medulloblastoma は小児の小脳虫部に好発し，小脳の未分化細胞より生じると考えられている．特にその細胞形態より，外顆粒細胞遺残より生じる可能性が示唆されている．一方，小脳異形成は小脳正中部に好発し，小脳異形成と髄芽腫との関連性が指摘されている[1]．遺伝性小脳虫部欠損ラット(CVD)は，小脳虫部欠損,小脳・橋境界部における異形成小脳組織を特徴とするミュータントである[2]．小脳異形成と腫瘍発生の関係を調べる目的で，CVD に Ethylnitrosourea (ENU) を投与し誘発された小脳腫瘍を病理学的に検討した．

【材料と方法】ホモ型雄とヘテロ型雌を交配し，妊娠雌ラットの妊娠 17 日目に ENU 50 mg/kgを腹腔内投与した．出生ラットは生後 34 週齢に剖検し，脳を採材した．34 週齢より前に重篤な神経症状を示した症例あるいは死亡例については，その都度剖検を行った．脳はメタノール・カルノア液にて固定後,HE 染色およびビメンチン， Glial fibrillary acidic protein (GFAP)，シナプトフィジン， Neurofilament (Low) に対する免疫組織化学的染色を行った．

【結果】CVD 13 例および対照ヘテロ型ラット 36 例を調べた．ENU 投与 CVD においても，非投与 CVD と同様に橋・小脳境界部に異形成小脳組織が認められ，その小脳構築に ENU 投与の影響は見られなかった．CVD 13 例中 4 例（症例 1～4）に小脳腫瘍の発生が見られた．<u>症例 1，3</u>：小型類円形核と細胞質に乏しい未分化細胞よりなり，細胞間にはび漫性あるいはドット状のシナプトフィジン陽性所見を認めた．一部には横紋筋芽細胞の増殖が見られた．<u>症例 2</u>：小型核と少量の細胞質を持つ腫瘍細胞からなり GFAP およびビメンチン陽性細胞が散見された．<u>症例 4</u>：小型類円形腫瘍細胞が血管周囲性に増殖し，腫瘍細胞はビメンチンに対してのみ陽性であった．対照ラットにおいては 36 例中 1 例のみに小脳腫瘍が認められ，その特徴は小型類円形核と少量の細胞質を持ち， GFAP およびビメンチンに対して陽性であった．

【考察】CVD では高率に小脳腫瘍が見られた．症例 1 および 3 はシナプトフィジン陽性の未分化細胞と横紋筋芽細胞が見られ Medullomyoblastoma 様腫瘍であった．症例 2 および対照ラットの腫瘍は未分化グリア細胞腫瘍の特徴を示した.症例 4 はより未分化な細胞からなる腫瘍であった．これら小脳腫瘍は CVD の異形成小脳組織を巻き込み形成されており，小脳異形成と腫瘍発生を考えるうえで興味深い所見と思われた．

1. Cerebellar dysplasias in humans: development and possible relationship to glial and primitive neuroectodermal tumors of the cerebellar vermis. J Neuropathol Exp Neurol 53, 61-71 (1994)
2. Hereditary cerebellar vermis defect in the Lewis rat. Dev Brain Res 83, 294-298 (1994)

P－7

若齢ビーグル犬の小脳に自然発生性に観察される好酸性小体

○山川誠己，細井理代，高木留美子，山本慎二，三上真一，
岩田　聖，榎本　眞　　（安評センター）

（はじめに）

安全性評価試験に使用される非ゲッ歯類の動物中，最も頻用されているビーグル犬の自然発生病変において小脳に関するものはほとんどない．今回，当センターで使用したビーグル犬の小脳皮質に観察された樹状突起膨化像と考えられる好酸性小体について報告する．

（材料と方法）

動物は米国ＨＲＰ－ＭＩ社で生産されたビーグル犬，雌雄各２４匹．解剖時の月齢は１１ヵ月のものが雌雄各１６匹，１２ヵ月のものが雌雄各８匹であった．動物は温度２４±２℃，湿度５５±１０％，換気回数１５回／時間の条件下で飼育され，飼料はＴＣ－１（マルハペットフーズ株式会社）を２５０ｇ／日を与え，水は自由摂取とした．試験期間中，小脳の異常を示す様な臨床症状は観察されなかった．ペントバルビタールナトリウム麻酔下で腋窩動脈より放血致死させたのち剖検．採取臓器は，直ちに１０％リン酸緩衝ホルマリン液で固定後，常法に従って標本を作製．染色はヘマトキシリン・エオジン染色（ＨＥ染色），ボディアン染色，ニューロフィラメント免疫染色などを施し光顕観察に供した．

（結果とまとめ）

解剖時に特に肉眼的異常はなかった．組織学的には，ＨＥ染色標本で小脳分子層に好酸性均質の類円形あるいは紡錘形物質をプルキンエ細胞の樹状突起に一致して認めた．そのほとんどは好酸性均質に染色されたが，辺縁部がやや淡く染色されるものも観察された．この好酸性小体は小脳の虫部および小節に多数観察され，小脳の後部に集中する傾向があり，中心小葉から山腹までの小脳前部には認められなかった．好酸性小体はボディアン染色およびニューロフィラメント免疫染色に陽性であった．なお，この好酸性小体の発生頻度は雄２４匹中８例，雌２４匹中７例で特に性差は認められなかった．

好酸性小体はプルキンエ細胞の樹状突起と連続しており，樹状突起の一部が膨化したものと考えられた．イヌにおいては細網症例，あるいは実験的にプレドニゾン，デキサメサゾン，クロラムフェニコールを投与した例でプルキンエ細胞内に好酸性封入体が発生すると言われている．ヒトでは慢性アルコール中毒などの際に生ずる小脳皮質変性において樹状突起の膨化が観察される．しかし今回の症例は被検物質の投与に関係なく発生しており自然発生病変であることが示唆された．この好酸性小体はボディアン染色陽性，ニューロフィラメント免疫染色に陽性であることからニューロフィラメントが異常蓄積したものと考えられた．しかしグリア細胞には異常は認められず，臨床症状および肉眼的にも著変はみられなかったことからその意義については不明である．動物の加齢と本病変との関連性を含め検討中である．

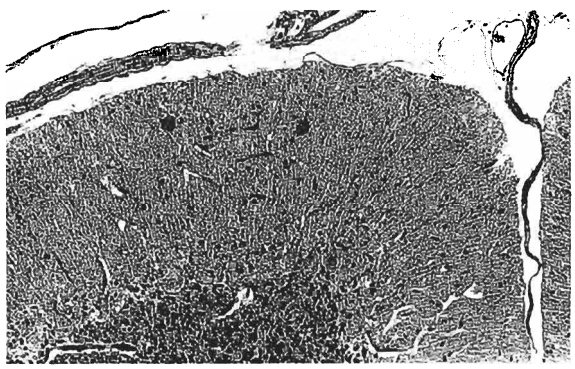

P－8

抗PAF薬を投与されたラットの早期死亡新生児の肺胞上皮にみられた形態学的変化

○恒成一郎、高田昌和、岩木信一、松尾朝紀、勝木昭次
（日本ﾍﾞｰﾘﾝｶﾞｰｲﾝｹﾞﾙﾊｲﾑ）

【緒言】　ヒトの新生児では，肺のサーファクタントの欠乏によって，重篤な呼吸障害，いわゆる新生児呼吸窮迫症候群（RDS）を引き起こすことが知られている。今回，我々は妊娠ラットに抗 PAF 薬を投与することによって，新生児に早期死亡が増加することを見出したので，その発生機序について検討した。

【材料および方法】　Crj:CD（SD）ラット雌13匹を用いた。投与群7匹に，交尾の成立した日を妊娠0日として妊娠7～20日まで抗PAF薬を2000 mg/kg/day経口投与した。対照群6匹には溶媒のみを投与した。妊娠21日に帝王切開し，新生児について，24時間生存性，呼吸の有無，動脈管開存の有無，肺の浮遊試験および肺の病理組織学的検査を実施した。

【結果および考察】　投与群の母動物では投与後に散瞳と流涎が一過性にみられ，体重増加量は一過性の増加傾向を示した。帝王切開時の剖検では，母動物に本薬投与との関連を窺わせる変化は認められなかった。また母動物の乳腺は組織学的に正常に発育していた。本薬投与群では後期吸収胚数がやや増加し，胎児体重は有意に低下していた。出生後の観察では，投与群の新生児に，チアノーゼ，呼吸数の低下がみられ，生後24時間までの死亡児数が投与群で有意に増加し，特に生後1時間以内の死亡が顕著であった。帝王切開後1時間以内に死亡した新生児の肺の浮遊試験では陰性を示し，呼吸が不完全であったと推察された。動脈管はすべて閉塞していた。新生児の肺の病理組織学的検査では，対照群で肺胞の開大が認められたが，投与群の早期（1時間以内）に死亡した新生児では肺胞の開大は認められなかった。一方，生後24時間まで生存した投与群の新生児では対照群と同様の肺胞の開大が認められた。投与群で早期に死亡した新生児の肺胞上皮細胞はPAS陽性を示した。肺胞Ⅱ型細胞のグリコーゲンは通常，胎児期には多く含まれているが，出生間近になるにつれ徐々に減少し，ラットでは出生後10分以内にその大部分が消失することが知られている（Young *et al.*, 1991）ので，本薬投与によって，サーファクタント産生細胞である肺胞Ⅱ型細胞におけるグリコーゲンの消費が阻害された可能性が示唆される。

【まとめ】　以上の結果から，抗PAF薬投与による新生児の死亡増加は，母動物の乳汁産生や新生児動脈管の形状に起因するのではなく，出生直後における肺胞の開大不全に起因する呼吸不全によると考えられる。また肺胞上皮細胞にグリコーゲンが検出されたことから，グリコーゲンの消費阻害が新生児期の呼吸不全に関係していることが示唆された。

P－9

水酸化亜鉛のラットの肺に及ぼす影響

○佐藤　亮[1)]，石山広信[1)]，荻野景規[2)]，段志軍[2)]，
小倉基裕[1)]，三好文暁[1)]，下元貴澄[1)]（[1]大塚製薬・徳島研究所，[2]金沢大・医学部）

【はじめに】
水酸化亜鉛は，肺胞マクロファージあるいは好中球からのSuperoxide anionの産生を刺激することが，in vitroの実験で確認されている[1) 2)]。活性酸素種は様々な組織変化に関与していることが知られている。そこで，我々はin vivoでの水酸化亜鉛のラットの肺に及ぼす影響を，病理組織学的に検討した。

【材料および方法】
動物は6週齢の雄SDラットを用い，水酸化亜鉛1mMを，気管内に単回投与し，投与後1日，7日，14日，および28日に肺を摘出した。対照には，注射用水を，比較対照として硫酸亜鉛1mMを同様に処理し，剖検した。摘出した肺は，10％中性緩衝ホルマリン液で固定後，常法に従いパラフィン包埋，薄切した後，H.E.染色およびマッソン・トリクローム染色を施し，病理組織学的検査を実施した。また，抗Proliferating cell nuclear antigen（PCNA）抗体を用いたABC法による免疫染色を施し，細気管支上皮細胞およびマクロファージ1000個中のPCNA陽性細胞を計測し，Labeling Indexを算出した。さらに，組織学的にSuperoxide anion産生能に対する影響を確認するため，肺スライス標本を用いNitro blue tetrazolium（NBT）法[3)]を実施し，光顕的に観察した。

【結果】
〔病理組織学的検査〕：水酸化亜鉛7日例において，肺胞間質におけるマクロファージの浸潤を認めた。それらの肺では，び漫性に肺胞壁が肥厚し，間質にマクロファージが浸潤しており，若干の好中球あるいはリンパ球浸潤も認められた。また，肥厚した肺胞壁には，コラーゲンの増生が認められた。水酸化亜鉛投与後14日および28日の剖検例，対照群ならびに硫酸亜鉛投与群においては著変は認められなかった。
〔PCNA Labeling Index〕：水酸化亜鉛投与1日例では，マクロファージおよび細気管支上皮細胞のLabeling Indexが上昇していた。
〔NBT法〕：水酸化亜鉛処置の肺胞マクロファージにおいて，Superoxide anion産生亢進を示唆するFormazanの増加が認められた。

【まとめ】
水酸化亜鉛投与1日目にマクロファージの増殖活性の上昇がみられ，7日目にはマクロファージを主体とする炎症性細胞の浸潤および線維増生がみられた。また，スライス標本を用いたNBT法では，マクロファージからのSuperoxide anionの産生亢進が確認された。

【文献】
1. Ogino K. et al. : Zinc hydroxide stimulates superoxide production by rat alveolar macrophages. Biochem. Biophys. Res. Commun. 1992, 185, 1115-1121.
2. Ogino K. et al. : Zinc hydroxide induced respiratory burst in rat neutrophils, Eur. J. Pharmacol. 1994, 270, 73-78.
3. Ishiyama H. et al. : Role of kupffer cells in rat liver injury induced by diethyldithiocarbamate. Eur. J. Pharmacol. 1995, 292, 135-141.

P－10

ラット肺におけるLPS吸入投与後のIL-8産生細胞の局在

○秦　純子，三橋弘明，金子英志，山中義弘，浅野　哲，
武田利明，宇野　洋，伊澤義弘（帝人㈱・医薬開発研）

【緒言】

ラットに Lipopolysaccharide(LPS)を吸入投与することで肺炎症が誘発されることは知られており，誘発される肺炎症にﾗｯﾄ IL-8 (Cytokine-induced neutrophil chemoattractants(CINC))の関与が示唆されている。また，近年CINCｻﾌﾞﾀｲﾌﾟの存在が報告されている。今回，我々は，LPSを吸入して誘発した肺炎症の経時的変化における肺組織でのIL-8(CINC-1,2α,2β,3)の局在を免疫組織学的に検討したので報告する。

【方法および結果】

6週齢のSD系雄性ラット（各群12匹）に超音波ﾈﾌﾞﾗｲｻﾞｰにて発生させたLPS(充塡濃度：4 mg/ml)をチャンバー内で30分間吸入させて肺炎症を誘発した。LPS吸入開始から1,2,4,6,12および24時間後に肺組織をﾌﾞｱﾝ固定(各群4匹)し，また肺胞気管支洗浄（BAL,各群8匹)を施行した。まず最初に，固定標本を用いて，抗IL-8(CINC-1,2α，2β，3)抗体による免疫組織学的な検討を実施した。その結果，抗IL-8(CINC-1)抗体に特に強い陽性像が認められ，染色性を経時的に検索した結果，　投与1時間後は粘膜上皮細胞に，　投与4時間後は粘膜下組織内の好中球に陽性像が認められた。また，　他のｻﾌﾞﾀｲﾌﾟは粘膜下組織内の好中球に陽性像が認められた。次にBAL液を用いて，IL-8(CINC-1,2α,2β,3)濃度をELISA法にて測定した。その結果，BAL液中のCINC-1は，　LPS投与2及び6時間後にﾋﾟｰｸをもつ２相性の反応を示し，　他のｻﾌﾞﾀｲﾌﾟと比較し最も高濃度に存在していた。CINC-3は，LPS投与2時間後にﾋﾟｰｸが認められ，その後しだいに減少した。CINC2α,2βは殆ど検出されなかった。

【結論】

LPS吸入により誘発されるﾗｯﾄの肺炎症におけるIL-8に関してはCINC-1が最も多く産生されることが示唆された。さらにその局在は，粘膜上皮細胞および粘膜下組織内の好中球であった。

P－11

Methotrexate 低用量反復投与によるラット肺傷害性と細菌感染の関連の検討

○笛木修、小笠原裕之、藤井久子、村田晃子、市村彰敏、
田内清憲、高木英利（日本レダリー・医薬研）

【緒言】

葉酸代謝拮抗剤である Methotrexate (MTX) は、ヒト慢性関節リウマチ (RA)適用少量間欠投与において低頻度ながら間質性肺炎を誘発することが指摘され、その病因として主にアレルギー性機序が考えられている。我々は昨年の本学会で MTX 低用量反復投与によるラットの肺傷害について発表を行ったが、骨髄・リンパ抑制によりグラム陽性球菌の日和見感染を生じたため、その影響が肺病変に関与している可能性も否定できなかった。今回我々は、ラットを用いて MTX に抗生物質 (Cefazolin Sodium : CEZ) の併用投与を行い、細菌感染の要因を減少させ、MTX の肺傷害の特徴を明らかにすることを目的として検討を行った。

【材料および方法】

動物は 6 週齢の雄性 SD ラット 35 匹を用いた。実験群は無処置群(5 例)、MTX (0.6mg/kg)群(5 例)、CEZ (500mg/kg)群(5 例)、MTX (0.6mg/kg) + CEZ (100mg/kg)群(10 例)、MTX (0.6mg/kg) + CEZ (500mg/kg)群(10 例)の 5 群を設けた。MTX は経口、CEZ は皮下投与とし、１日１回 28 日間反復投与した。肺および骨髄、リンパ器官について HE 標本を作製して光学顕微鏡で観察を行った。

【結果および考察】

死亡または瀕死安楽死動物が MTX 単独群で 1/5 例、MTX+CEZ (0.6mg/kg+100mg/kg)群で 3/10 例、MTX+CEZ (0.6mg/kg+500mg/kg)群で 5/10 例観察された。MTX の単独または併用投与群では、ほぼ全例で骨髄細胞の減少および胸腺・脾臓のリンパ球減少が観察された。なお、肺または脾臓の細菌感染巣は MTX 単独群で 2/5 例(40%)、MTX+CEZ (0.6mg/kg +100mg/kg)群で 2/10 例(20%)、MTX+CEZ (0.6mg/kg +500mg/kg)群で 1/8 例(12.5%)で観察された。一方、我々の昨年の報告で MTX 特有の肺病変と推測された肺胞出血・水腫、肺胞上皮の増殖を伴う肺胞壁の肥厚等の病変は MTX 単独群で 2/5 例(40%)、MTX+CEZ (0.6mg/kg +100 mg/kg)群で 4/10 例(40%)、MTX+CEZ (0.6mg/kg +500mg/kg)群で 5/8 例(62.5%)で観察された。CEZ 単独群では何も変化はみられなかった。肺病変の発生率が細菌感染率の低下に伴わないことから、これらの肺病変が MTX 特有のものである可能性が示唆された。

以上の結果より、 MTX はラットでは低用量反復投与による感染以外の要因で肺傷害を引き起こすことが明らかになり、細菌感染は MTX による肺傷害および造血・リンパ抑制により二次的に生じているものと推測された。

P－12

3系統(SD，LEW，SHR)のラットにおける Sephadex誘発肺肉芽腫の比較

○西村友成[1]，山手丈至[2]，川合是彰[1]，佐久間貞重[2]
([1]田辺製薬・安全研，[2]大阪府立大・農・獣医病理)

我々は前回ゲル濾過担体である多糖類SephadexG-200をF344ラットの静脈内に単回投与し，肺肉芽腫形成に係わる反応細胞の推移を免疫組織化学的に観察し報告した(J.Toxicol.Pathol., 9, 29-34, 1996)．今回，Sephadex誘発肺肉芽腫の形成に影響する因子を探ることを目的とし，一般の試験に汎用されるSD，免疫・アレルギーの実験に用いられるLEW,および高血圧病態モデルとして知られるSHRラットを用いて，同様の方法で肺肉芽腫を誘発し，その病態を3系統間で比較したので報告する．

【材料と方法】

13週齢のCrj:CD(SD)，LEW/CrjおよびSHR/NCrj雄性ラットそれぞれ15匹にSephadexG-200を生理食塩液に溶解し，1mg/ml/匹の投与量で尾静脈より単回投与した．投与後1，3，5，7および14日に各群3匹のラットをエーテル麻酔下で放血致死させ，肺を摘出した．なお，投与前および剖検前に血圧を測定し，剖検1時間前にBrdUを100mg/kg体重の割合で腹腔内に投与した．肺は10%中性緩衝ホルマリンで固定し，パラフィン切片を作製し，ヘマトキシリン・エオジン染色を施し観察した．さらにABC法による免疫組織化学染色を用いて，細胞の増殖活性をBrdUで，マクロファージをED1で，筋線維芽細胞をα-smooth muscle actin(SMA)で識別し，反応細胞の推移を観察した．

【結果および考察】

肺肉芽腫の形成および消退は3系統間で違いはなく，ほぼ同様に推移した．

投与1日後では塞栓したSephadex粒子の周囲にED1陽性マクロファージが浸潤し始め，投与3日後ではさらに多くのED1陽性細胞が出現し，多核の巨細胞も認められ始めた．また，多くのBrdU陽性細胞が観察され，肉芽腫の大きさは最大となった．投与5日後からSephadex粒子は縮小し始め，肉芽腫にSMA陽性の筋線維芽細胞が出現し，線維形成が認められた．投与7日以降，肉芽腫は徐々に縮小した．

興味ある所見として，Sephadex粒子が血管を不完全閉塞した病変では，完全閉塞した粒子の病変と比較して出現するマクロファージの数が少なく，粒子による閉塞の程度によりマクロファージによるSephadex粒子の処理に違いがみられた．

肉芽腫形成の反応細胞の推移は3系統間で上記のように同じであったが，SHRでは投与14日後の肉芽腫において，ED1陽性の多核巨細胞がより多く出現する傾向があり，出血やヘモジデリンの沈着がより高度であった．さらに，3系統とも肺全葉に肉芽腫が形成されているにもかかわらず，血圧は投与前と投与後14日間の観察期間を通じて変動がなかった．

P－13

ＭＮＵＲ誘発ハムスター肺増殖性病変に対する高用量ビタミンＡの修飾作用

○安原 加壽雄，三森 国敏，森 郁生[1]，竹川 潔，小野寺 博志，野々山 孝[1]，高橋 道人，林 裕造[2]（国立衛試·病理，[1]武田薬品·薬安研，[2]北里大·薬）

【目的】ヒトで特発性間質性肺炎や肺線維症に高率に肺癌を併発する事が疫学的に報告されている。この肺腫瘍発現の原因としては、肺線維症による二次発癌以外に環境汚染物質や食品添加物の摂取、あるいはたばこ煙に含まれる発癌物質による曝露等が考えられる。我々は、この組織発生を解明するため ﾊﾑｽﾀｰにN-methyl-N-nitrosourethane（MNUR）を投与することにより慢性に進行するびまん性間質性肺炎ならびに肺線維症と肺腫瘍を誘発する動物モデルを確立し、検討を行ってきた。今回、抗腫瘍作用が報告されている一方、実験的肺発癌に対しては促進的にも作用することが報告されているビタミンＡ（ＶＡ）の高用量をこの実験モデルに連続投与し、その修飾作用を検討したので報告する。

【方法】６週令の雌ｼﾘｱﾝｺﾞｰﾙﾃﾞﾝﾊﾑｽﾀｰに、動物当り0.6mg のMNURを0.5%ｴﾁﾙｱﾙｺｰﾙに溶解し隔週１回、計５回を背部皮下に投与した。最終投与後７週目に生存動物を２群に分け、その後27週間、一群には500 ppm のＶＡを蒸留水に溶解して飲水として自由に摂取（Ⅰ群）させ、他方には水道水を与えた（Ⅱ群）。また、対照群には同様に生理食塩水を皮下投与後、500 ppm のＶＡ（Ⅲ群）と水道水（Ⅳ群）を自由に与えた。実験終了後、動物を屠殺し、肺について組織学的に観察すると共に誘発された増殖性病変についてK-ras遺伝子解析を行った。

【結果】一般状態では、ＶＡを投与したⅠおよびⅢ群で、ⅡおよびⅣ群に比べそれぞれ体重の増加抑制が認められた。また、Ⅰ群で１匹動物が死亡した。組織学的にはMNURを前処置したⅠおよびⅡ群とも肺線維症とそれに伴う肺胞における腺上皮化生および肺胞上皮過形成や腫瘍が全動物に認められた。なお、腺癌、腺腫および過形成の発現個数では群間に明らかな差は認められなかった。また、それらの細胞増殖活性においても群間に差は認めなかった。対照群のⅢおよびⅣ群には組織学的に異常は認められなかった。遺伝子解析では一部の腫瘍に K-ras codon12、13あるいは61の変異が認められた。

【結論】今回の実験条件下では、MNUR誘発肺線維症モデルの肺増殖性病変の発現に対し、ＶＡは抑制的にも促進的にも作用せず、何ら修飾作用を示さなかった。（本研究は喫煙財団の研究助成を受けた）

P－14　Monocrotaline および 6-nitorochrysene 投与によるマウスの肺線維化と気管支異型上皮過形成の発生の検討

○武貞徳子[1,2]、河部真弓[1]、今井田克己[2]、山口　剛[2]、加藤俊男[2]、白井智之[2]（[1]大雄会医科研、[2]名市大・医・1病理）

【目的】Monocrotaline(MC)は Crotalaria spectabilis 属の潅木の種子から抽出された pyrrolizidine alkaloid で、マウスに投与すると肺胞毛細血管内皮細胞を障害しヒト肺線維症に類似した病変が誘発されることが知られている。我々は、MC 投与後に 6-nitorochrysene(6-NC)を投与することにより細気管支上皮に強い核異型を伴う過形成が発生することを報告した。今回この過形成の発生と肺線維化の過程を経時的に観察し、病理組織学的および免疫組織学的に検討を行なった。【方法】実験 1：5 週齢の ICR 系雄マウス 120 匹を用い、1 群には MC を 200mg/kg 体重の用量で 1 週間に 1 回、5 週間皮下投与した後、2200nmol の 6-NC を 1 回腹腔内投与した。2 群は MC の単独群とし、3 群は 6-NC 投与のみ、4 群は溶媒投与のみの対照群とした。1,2 群の動物は実験開始後 10,15,17,20 週目に経時的に屠殺し、3,4 群は実験開始 20 週目で屠殺剖検した。実験 2：5 週齢の ICR 系雄マウス 60 匹を用い、MC を 100mg/kg 体重の用量で 1 週間に 1 回、5 週間皮下投与した後 2200nmol の 6-NC を 1 回、腹腔内投与した。2 群は MC の単独投与群とした。動物は実験開始後 20,30,37 週目に経時的に屠殺剖検し、肺を中心に病理組織学的に検討するとともに、BrdU の labelling index, クララ細胞抗体を用いた免疫組織染色を行なった。【結果】実験 1：MC 投与群において、フィブリンの析出、組織球の浸潤および線維化が認められると同時に細気管支上皮の壊死、上皮細胞の核異型、また異型過形成も観察された。しかし 6-NC 投与による影響および経時的な差異は観察されなかった。BrdU による labelling index では 6-NC を投与した群で有意な高値を示し、クララ細胞特異抗体を用いた免疫組織化学的検索では過形成部位で陽性を示した。実験 2 においても同様の変化が認められたのみであったが、いずれの実験結果からも細気管支上皮の異型過形成は、強い肺障害が起こった場合に高頻度に観察される傾向が見られた。【結論】以上の結果より、MC 投与により肺の線維化が誘発されることが再確認され、さらに細気管支上皮にはクララ細胞由来と考えられる異型性上皮過形成が発生し、細気管支上皮の腫瘍性病変の初期変化であると考えられた。

P ―15

BALB/c-nudeマウスの加齢性病変 -リンパ腫の発生と細胞動態について

○菅野　剛，佐藤　靖，矢嶋　信浩
（雪印・生科研）

【はじめに】ヌードマウスは胸腺を欠き，Tリンパ球依存性の免疫応答が欠除している。この特性を利用して腫瘍移植実験や抗癌剤のスクリーニング試験等に繁用されているが，ヌードマウスの加齢性病変や背景病変についての知見は乏しい。今回，我々は，雌のヌードマウスを長期飼育（83週齢以上）し，加齢性病変について組織学的に検討した。また，瀕死状態下の動物に対してBromodeoxyuridine(BrdU) / Iododeoxyuridine(IdU)二重標識法を施し，病変の細胞動態解析を行った。

【材料および方法】32匹の雌BALB/c-nuマウス(Crj, SPF)を温度23±2℃，湿度50±10％，明暗サイクル12時間の環境下で飼育し，固形飼料および自家水を自由摂取させた。死亡例については速やかに剖検を行い可能な限り全身諸臓器を採取した。瀕死状態下の動物については剖検３時間前にIdUを，剖検１時間前にBrdUをいずれも10 mg/kg腹腔内投与し，ネンブタール麻酔下で放血，4% paraformaldehyde/PB(pH 7.3)で灌流固定し全身諸臓器を採取した。採取臓器について，常法に従いパラフィン切片を作製し，H.E.染色を施し，腫瘍性病変についてはPCNA免疫染色も試みた。瀕死時にBrdU/IdU二重標識した動物の腫瘍性病変についてはBrdU/IdU二重免疫染色を施し，BrdU標識細胞率(LI(%))，DNA合成期時間(ts(hr))および細胞世代時間(To(hr))を以下の式に従い算出した。LI=100X(BrdU陽性細胞数)/(算出細胞総数)，ts=2X(BrdU/IdU陽性細胞数)/(IdU単独陽性細胞数), To=100Xts/LI

【結果】飼育期間中，死亡は45週齢以降にみられ，80週齢で25例に達した。死亡もしくは切迫屠殺例の約45%に，脾腫を主徴とする悪性リンパ腫(B-cell lymphoma)が認められた。いずれも原発臓器は脾臓と考えられた。リンパ腫細胞は肝臓，リンパ節，肺および消化管に浸潤・転移し，リンパ性白血病への移行も認められた。腫瘍性病変について細胞動態解析を行ったところ，LI=15～30 %，ts= 5～7 hr，To= 20～40 hrであり，加齢による細胞動態の差は認められなかった。また，リンパ性白血病へ移行した例では白血化していない動物より腫瘍細胞の増殖活性が高い傾向を示した。

【考察】今回，ヌードマウスで認められたリンパ腫の出現率は，BALB/cマウスのリンパ腫の自然発生率（約10％未満）より高頻度であり，免疫系細胞の動物系統差もしくは機能差がリンパ腫の発生率に関与しているものと考えられた。また，リンパ腫の細胞動態解析の結果では，ヒトの非Hodgkinリンパ腫(ts=16-117hr, To=69-3125hr))以上の増殖能を有することが判った。

P —16

実験的多血症ビーグル犬における骨髄線維症

○佐藤　靖[1]，武山　悌[1]，今井　栄一[1]，菅野　剛[1]，矢嶋　信浩[1]，伊藤　聖一[2]
（[1]雪印・生科研，[2]実医研）

【はじめに】骨髄線維症は，ヒトでは骨髄増殖症候群に含まれ，真性多血症や骨髄性白血病の随伴病変として知られている。しかし，実験動物や家畜において，骨髄の線維化は骨髄炎や骨髄機能低下に伴ってみられるのみで，骨髄の増殖性変化に伴う線維症の報告はない。今回，我々は，遺伝子組換え型ヒトエリスロポエチン(rhEPO)をビーグル犬に反復投与し，長期間（4週間以上）赤血球造血亢進を示した動物の骨髄に血管周囲性の線維化がみられることを確認したので報告する。【材料および方法】0(溶媒対照), 50, 500および5,000 IU/kgのrhEPOを雌雄各5頭のビーグル犬に4週間反復皮下投与し，うち，2頭を4週間の回復試験動物とした。投与終了時および休薬終了時に剖検し，大腿骨および胸骨を採取し，常法に従い脱灰後パラフィン切片を作製した。それぞれの切片に対しH.E.染色，マッソン・トリクローム染色を施し，更に，fibronectin, laminin, Type IV collagenに対する免疫染色および，PCNA免疫染色(ABC法)を行った。また同様に，0, 25, 50および100 IU/kgのrhEPOを52週間反復静脈内投与したビーグル犬の骨標本との比較も行った。【結果】rhEPO投与により著明な赤血球造血亢進が認められたが，一部の動物では抗体産生によると考えられる造血抑制が認められた。4週間反復皮下投与終了時に，500および5,000 IU/kg投与例の骨髄に血管周囲性の線維化が認められ，4週間の休薬終了時では5,000 IU/kg投与例にのみ線維化が認められた。52週間反復静脈内投与では50および100 IU/kg投与例で4週間反復投与例より高度の線維化が認められた。rhEPO投与にも関わらず造血抑制を示した動物では骨髄の線維化は認められなかった。投与終了時の骨髄において，PCNA免疫染色陽性細胞は赤芽球系細胞の増生に伴い増加し，その骨髄内占有面積は著明に増加した。fibronectinおよびlamininは対照群では動脈周囲および脂肪細胞の細胞膜周囲に認められたが，rhEPO投与により造血亢進した動物では静脈洞周囲および髄索の骨髄細胞間にも強く認められた。休薬終了時ではPCNA免疫染色陽性細胞は骨髄辺縁部にわずかに残存するのみで，骨髄中央部は脂肪細胞に置換された。また，fibronectinおよびlamininはPCNA免疫染色陽性細胞が残存する骨髄辺縁部で認められた。【考察】rhEPO投与多血症犬に認められた骨髄の線維化は，造血亢進に伴う変化であり，ヒトにおける骨髄線維症と類似の変化であると考えられた。また，造血亢進を示さなかった動物においては骨髄の線維化が認められなかったことから，この骨髄の線維化はrhEPO投与による直接的な変化ではないことが推定された。骨髄の線維化は細胞増殖もしくは増殖抑制シグナルと何らかの関連があるものと考えられた。

P－17　エンドトキシン投与ラット大動脈におけるplasminogen activator inhibitor-1(PAI-1)mRNAおよび蛋白の変動

o高木　保、大町　康、千島　進#、成田　寛#、大谷　章雄、
高島　紘毅、佐々木　靖彦（田辺製薬(株)医薬育成研、#医薬開発研）

［緒言］plasminogen activator inhibitor-1(PAI-1)はtissue plasminogen activator(tPA)の活性を抑制することによって線溶活性を制御している蛋白である。現在までPTCA後の再狭窄、動脈硬化症、敗血症など様々な疾患で血中PAI-1の上昇が報告されているが、その疾患との関連性および動態については不明な点が多い。今回我々は血中PAI-1活性が一過性に上昇することが知られているエンドトキシン投与ラット線溶能低下モデルを用い、血中および大動脈におけるPAI-1の変動について検討した。

［方法］7週令の雄性Crj:Wistarラットにエンドトキシン(E.coli LPS、type 0111:B4、Sigma)を50μg/mlで静注し、3、6、24時間でそれぞれ各群5匹を安楽死させ、血漿および大動脈を採取した。血漿中PAI-1活性はSpectrolyse™(fibrin)tPA/PAI(Biopool AB)により測定し、大動脈ホモジネートを用いてNorthern blot(NB)、Western blot(WB)、Reverse fibrin autography(RFA)を行った。また、大動脈の凍結切片を作製しdigoxigenin標識ラットPAI-1cRNAプローブを用いin situ hybridization(ISH)を、抗ラットPAI-1モノクローナル抗体で免疫染色(IH)をそれぞれ行い無処置対照群と比較した。

［結果］血漿中のPAI-1活性は対照群ではほとんど検出されず、LPS静注後3hrsで最大値を取り、以後は急速に減少し24hrs後には対照群レベルに戻った。一方、WBの結果から大動脈ホモジネート中のPAI-1のバンド(分子量約50kD)は、対照群では全く検出されず、LPS静注後上昇し6hrs後で最大となり、24hrs後にはほとんど消失した。同サンプルについてのRFAでは、フィブリン分解抑制活性は分子量約50kDの位置に、WBと同様のtime courseで検出された。IHの結果ではLPS静注後3hrsで内皮細胞、さらに6hrsでは数層の平滑筋細胞にもPAI-1陽性像が見られ、両者とも24hrsでほとんど消失した。NBよりPAI-1mRNAについても対照群では検出されず、LPS投与後はWBと同様6hrsをピークとして24hrsではほとんど消失した。ISHではPAI-1mRNAの発現は主に内皮で、ピークの6hrsでは直下の平滑筋にも認められた。

［考察］以上の結果からLPS投与ラット大動脈では主に内皮細胞から、そしてピーク時には平滑筋細胞においてもPAI-1mRNAの発現が見られるとともにPAI-1蛋白の産生が起こることが明らかとなった。また大動脈壁からのPAI-1の産生は投与後6hrsまでは持続し、24hrs以内でほぼ消失した。ただ血中PAI-1活性が3hrsをピークとして急速に減少したことから、血中PAI-1の上昇における大動脈由来PAI-1の寄与はそれほど大きくないことが予想される。

P－18

イヌ胃らせん菌感染マウスの消化管病変

○ 丸山　敏之，佐々木　和則，松嶋　周一，小林　義直，土肥　正喜，
渡辺　弘，鳥井　幹則，岡田　学，村岡　義博（塩野義製薬・安全研）

【緒言】多くのイヌの胃にらせん菌が生着していることが報告され，胃炎発症機序との関連が推察されている．我々の施設でもビーグル犬のほぼ全例の胃にらせん菌が認められる．電顕的観察で，本菌はコルクスクリュー状を呈し，5～8 回のらせん構造や，両端に多数の有鞘の鞭毛を有する等，ヒトの胃で観察され，イヌとの相互感染が推察されている *Helicobacter (H.) heilmannii* と酷似し（図 1，2），幽門部に胃炎が認められた例では粘膜傷害部位に一致して多数の菌体が観察された．今回，ビーグル犬の胃をマウス(ICR)に経口接種することによりらせん菌感染マウスを作製し，短期間～長期間(1週間～3カ月）飼育後の胃の変化を観察した．

【材料と方法】ウレアーゼテストあるいは組織検査でらせん菌の認められたビーグル犬の胃粘膜をホモジュネートしICR マウスに経口投与，1,2,4 週間及び 3 カ月後に解剖し，胃を中性緩衝ホルマリンで固定，常法に従いパラフィン包埋標本を作製し，H-E染色後光顕観察，一部はアクリジンオレンジ染色を施し蛍光顕微鏡で観察した．固定標本の一部は 1% オスミウム酸で再固定後電顕用試料を作製し透過及び走査電顕により観察した．

【成績および考察】らせん菌感染は，犬胃粘膜経口接種後 1 週間から観察例全例に認められ,強いウレアーゼ活性も観察された．接種後 3 カ月では，粘液細胞の増生，胃幽門粘膜の肥厚や粘膜固有層への炎症細胞浸潤が認められ，一部の例では幽門腺のびらんも認められた．また,感染例全例に十二指腸粘膜の過形成も観察された．

H. heilmannii は *H. pylori* 同様ヒトの胃炎の原因菌の一つと考えられている他,胃癌との関連性も推察されている.イヌ胃らせん菌の長期感染がマウスの胃に及ぼす変化は，*H.heilmannii* 感染による胃の環境変化に起因すると考えられ,感染マウスは，*H.heilmannii* の胃潰瘍修復に対する影響や胃癌発症への関与を検討するのに有用と考えられた．

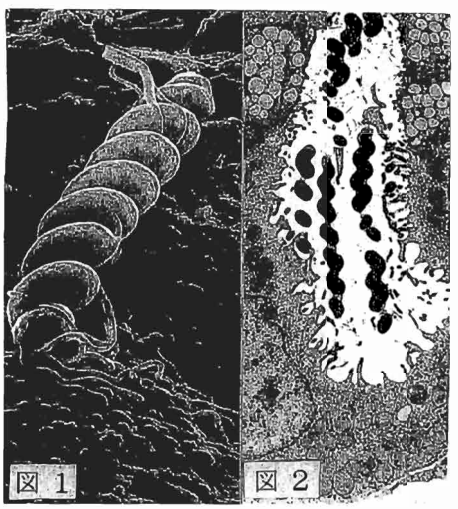

ビーグル犬の腺胃粘膜に接着するらせん菌の走査（図１）及び透過（図２）電顕写真

P－19　MNNG 投与ラットの胃粘膜上皮細胞動態および肝代謝酵素系に及ぼす DFMO の影響

○李　仁善 1,2、西川秋佳 1、古川文夫 1、畝山智香子 1、笠原健一郎 1、田中卓二 3、高橋道人 1（1 国立衛試・病理、2 韓国啓明　大・食品加工、3 岐阜大・病理）

【はじめに】オルニチン脱炭酸酵素(ODC)はポリアミン代謝における律速酵素の一つであり、細胞増殖活性をよく反映することが知られている。この事実に関連して、肝臓や大腸の発がんに対する ODC 阻害剤α-difluoromethylornithine (DFMO)の予防効果が報告されているが、二段階モデルでの胃発がんに対する影響は明確にされていない。今回、MNNG 投与ラットの胃粘膜上皮における細胞動態および肝代謝酵素系に及ぼす DFMO の影響を経時的に検索した。

【材料と方法】5 週齢の Wistar 系雄ラット 50 匹を 4 群に分け、第 1 群と第 2 群各 20 匹には 150mg/kg の MNNG を単回強制経口投与し、6 時間後に DFMO をそれぞれ 0ppm および 2000ppm の濃度で飲水投与した。1、2、4 および 7 日後に各群 5 匹ずつを屠殺し、組織を採取した。第 3 群と第 4 群各 5 匹には MNNG の溶媒のみを投与後、それぞれ 0ppm および 2000ppm の DFMO を飲水投与し、7 日後に屠殺した。胃は大弯切開後にメタカーン液で伸展固定し、PCNA 標識率を免疫組織化学的に計測した。肝臓はホモジネートし、GST、GSH および GSSG を生化学的に定量した。

【結果】第 1 群での胃粘膜上皮の細胞増殖活性は、胃底部および幽門部ともに、MNNG 投与 1 日後では第 3 群に比して有意な亢進を示し、2 日後に最も強く亢進した。増殖活性亢進の程度は幽門部の方が胃底部よりも高度であった。以後、増殖活性は漸減したが、胃底部においては 7 日後でも有意な活性亢進を維持した。DFMO を併用投与した第 2 群では、いずれの時期においても、対応する第 1 群に比して有意な増殖活性の抑制がみられた。特に、第 1 群の幽門部における 4 日および 7 日後の増殖活性のレベルは、第 3 群よりも有意に低かった。第 4 群の増殖活性のレベルは第 3 群とほぼ同程度であった。一方、肝組織内 GSH レベルは、MNNG 投与により 2～4 日後に一過性に低下し、2 日後において DFMO を投与した第 2 群はさらに第 3 群に比し有意な低値を示した。肝組織内の GST および GSSG の活性は、MNNG の投与で大きな変動を示さなかったが、DFMO の併用投与により 1～2 日後の GST 活性は低下し、2 日後では対応する第 1 群および第 4 群に対し有意な低値を示した。

【まとめ】今回の成績は、DFMO は通常の細胞増殖活性には影響を与えないが、MNNG による胃粘膜上皮の増殖を抑制し、また MNNG の細胞障害性代謝物の生成に関与する肝 GSH のレベルを低下させることを示しており、胃発がんの初期段階において有効な予防物質となる可能性を示唆する。

P－20

MNU誘発マウス腺胃がんにおける濃度依存性の組織像変化

○湯浅啓史[1,2]、山近貴輔[1]、山本昌美[1]、稲田健一[1]、川合是彰[2]、立松正衛[1]
（[1]愛知がんセ・1病理、[2]田辺製薬・安全研）

【はじめに】

我々はN-methyl-N-nitrosourea (MUN)をマウスに飲水を用いて経口投与することにより、胃がんが誘発されることを報告してきた。発生する胃がんは高分化型の腺がんから印環細胞がんまで様々な型が存在したが、異なる誘発方法による発生するがんの組織型の差異については明らかではなかった。そこで今回、これらの胃がんの誘発に用いた方法との関連を検索した結果、興味ある結果が得られたので報告する。

【材料および方法】

検討には6週齢の雄のBALB/cマウス100匹を用いた。それぞれの動物には総投与量が同じか2倍になるよう、飲料水中のMNU濃度および投与期間を調整して投与群を設定した。即ち、第1群および第2群にはそれぞれ240および120 ppmの濃度で隔週に、第3群および第4群には60および30 ppmを連続して与えた。投与期間は第1群では10週間（投与は5週間）、第2および第3群では20週間、第4群では40週間とした。

【成績】

各群の1匹当たりのMNU総摂取量は、第1および2群では11.2および11.9 mg、第3および4群では19.8および23.8 mgで、第1、2群の約2倍であった。一方、腫瘍発生率は、第1群：69.9%、第2群：33.3%、第3群：25.0%および第4群：22.2%と、総摂取量より濃度に相関していた。発生した胃がんの組織形態による分類では、低分化腺がんおよび印環細胞がんなどの未分化型腺がんの発生率は、第1群：26.1%、第2群：6.7%、第3群：8.3%および第4群：0%であり、高濃度投与群に多発していた。

【考察】

MNU誘発マウス腺胃がんモデルにおいて、飲料水に含まれるMNUの濃度が発生する胃がんの組織型に影響を与えることが明確になった。このことは種々の組織型の存在するヒト胃がんの組織発生を検討する上で非常に興味ある結果であると考えられた。

P－21　　C3H↔BALB/cキメラマウスにおける
胃潰瘍粘膜再生過程

○山本昌美、深見博子、今井俊夫、小林潔、湯浅啓史、立松正衛
（愛知がんセ研・一病）

【 はじめに 】胃潰瘍の修復期における粘膜再生のメカニズムを組織学的に解析するため、C3H↔BALB/cキメラマウスを作成し、凍結潰瘍における修復過程を抗C3H系統特異抗体を用いて免疫組織化学的に検討した。【材料と方法】集合法により作成したC3H↔BALB/cキメラマウス、C3H、およびBALB/cを麻酔下で開腹し、胃底腺粘膜に凍結潰瘍を作成した。術後2、4、7、14、28日で屠殺し、胃組織を0.1Mリン酸緩衝液中で40℃20分マイクロウエーブ照射した後、95%アルコール1%酢酸により固定、パラフィンに包埋した。切片を抗C3H系統特異モノクロナール抗体(CSA)を用いて免疫組織化学的に染色し、由来細胞の検索を行った。【 結果および考察 】正常粘膜は腺管ごとにCSA陽性もしくは陰性の細胞のみで構築されていた(Fig.1)。術後2日、凍結部の粘膜に潰瘍が形成され再生上皮はほとんど認められなかった。4日後、潰瘍の辺縁より単層の再生上皮がみられ、一部はわずかに腺様構造を示した。CSA染色ではCSA陽性（陰性）細胞のエリアの中に陰性（陽性）細胞が小集団で存在している像が認められた。7日後、再生腺管構築はより明確となり複数の腺管に分岐しているものも認められた。ほとんどの腺管がCSA陽性(Fig.2)もしくは陰性のみの細胞から構成されていたが、ごく稀に一腺管の片側が陽性、反対側が陰性を示す腺管が認められた。14、28日後は潰瘍部が修復され幽門部粘膜に類似した組織構築を示した。以上のように潰瘍修復は、まず潰瘍辺縁部で生存している幹細胞が分裂し、それぞれの分裂細胞集団が潰瘍部を覆い、その後幹細胞が分裂しその一つ一つが単クローン性の腺管を構築して腺管数が増えると考えられた。また、腺管構築の初期にはごく近接に幹細胞が存在した場合、その2つの細胞由来のそれぞれの構築腺管が接合し一時的に1つの腺管を構成する可能性が示唆された。

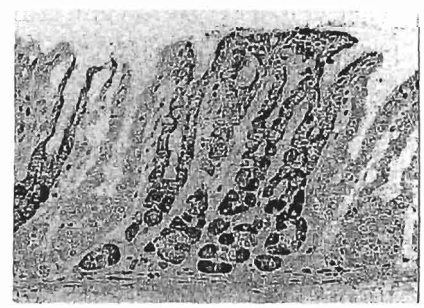
Fig.1

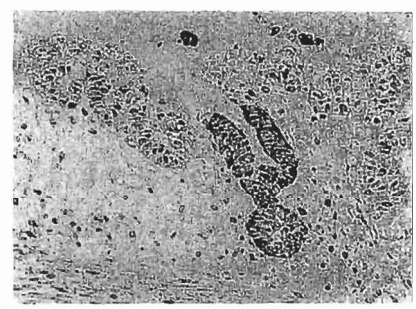
Fig.2

P－22

ラットの主要臓器におけるアミノ酸加熱分解産物MeIQxの16週間混餌投与の影響

○笠原健一郎[1]、古川文夫[1]、西川秋佳[1]、田中丸善洋[1]、金　亨津[1,2]、李　仁善[1,3]、池崎信一郎[1]、高橋道人[1]（[1]国立衛試・病理、[2]韓国化学研、[3]韓国啓明大）

【はじめに】2-Amino-3,8-dimethyl-imidazo［4,5-f］quinoxaline (MeIQx)はheterocyclic amineの一つで、加熱した食品、特に焦げた部分に多く含まれており、他のアミノ酸加熱分解産物と同様に、クレアチニン、アミノ酸、糖などの混合物が加熱されることにより生成され、ラットでは400ppmで肝臓、大腸などに、マウスでは600ppmで肝臓、肺、造血器などにおける腫瘍発生が報告されている。今回、肝臓および大腸の前癌病変を中心に、低濃度領域を含めたMeIQxの主要臓器における亜慢性の毒性影響について病理組織学的に検索した。

【材料および方法】動物は3週齢の雄性F344/DuCrjラットを用いた。MeIQxの投与量は最高用量を100ppm、以下公比10で減じて最低用量を0.001ppmとし、16週間混餌投与した。また、対照群には同期間、基礎食のみを与えた。16週間後、全例について剖検を行い、諸臓器を10%緩衝ホルマリン液で固定し、甲状腺（上皮小体）、胸腺、心臓、肺、肝臓、脾臓、腎臓、副腎、膵臓、消化管、雄性生殖器、膀胱、皮膚などについて光顕的に検索した。肝臓はglutathione S-transferase placental form(GST-P)およびbromodeoxyuridine(BrdU)について免疫染色を実施し、GST-P陽性細胞巣数およびBrdU陽性率を計測した。大腸は固定後、2%メチレンブルーで染色し、透過顕微鏡下でaberrant crypt foci(ACF)数を計測した。

【結果】体重および相対臓器重量については、各群間に有意差は認められなかった。HE染色による光顕的検索では、100ppm投与群の肝臓において好塩基性細胞巣がみられたが、10ppm以下の投与群では明らかな細胞巣は観察されなかった。その他の臓器では、その発生頻度および病理組織所見から偶発性と思われる病変が少数散見されたのみであり、MeIQx投与に起因する変化はみられなかった。免疫染色の結果、単位面積当たりのGST-P陽性細胞巣数は10ppm以上の群で有意な増加がみられ($p<0.001$ or 0.05)、BrdU陽性肝細胞数は1ppm以上の群で有意に増加した($p<0.01$ or 0.05)。大腸ACFは、対照群を含む全群にみられたが、その数は100ppm投与群で有意に増加した($p<0.01$)。

【まとめ】今回では、肝臓および大腸において前腫瘍性病変が増加し、MeIQxによる発癌の標的性に一致する所見が得られたが、その他の主要臓器では100ppmのMeIQxの投与においても顕著な毒性影響はみられなかった。

P－23

ラット中期多臓器発癌性試験法を用いた植物油およびインドメタシンの影響と複合投与による修飾作用

○織田信一郎[1]，広瀬雅雄[1]，二口 充[1]，河部真弓[2]，今井田克己[1]，白井智之[1]
（[1]名市大・医・1病理，[2]大雄会医科研）

【目的】n-3系のα-リノレン酸を多く含有するシソ油や非ステロイド系抗炎症剤であるインドメタシン(IM)は，大腸および乳腺発癌に対し抑制作用を有することが報告されている．本実験では高シソ油もしくはn-6系のリノール酸の多い高コーン油含有食給餌とIMの単独あるいは併用投与による修飾作用について，ラット中期多臓器発癌性試験法を用い検討した．

【方法】6週齢の雄F344ラットに複数の臓器に対しイニシエーションを行う目的で，実験開始後4週間にDEN (100mg/kg, i.p., 1回)，MNU (20mg/kg, i.p., 4回)，BBN (0.05%, 飲水, 2週)，DMH (40mg/kg, s.c., 4回)およびDHPN (0.1%, 飲水, 2週)を投与した(DMBDD処置)．実験5週より4%コーン油を含有した基礎食群，基礎食にシソ油もしくはコーン油を10%加えた飼料を与えた群，およびこれらにIM (20ppm, 飲水)を複合投与する群を設け，実験36週で屠殺剖検し，全身臓器を病理組織学的に検索した．

【結果】
1. 大腸発癌（腺腫及び腺癌の発生率ならびに個数）に対し，シソ油は抑制傾向を，IMは有意な抑制作用を示したが，これらの同時投与による抑制作用の増強は見られなかった．また，コーン油単独投与群で見られた促進傾向は，IMの併用により基礎食群程度まで抑制された(Table 1)．
2. 肺腫瘍（腺腫及び癌）の発生率及び個数に対しシソ油は影響を与えなかったが，IMの同時投与はその発生率を増加させる傾向を示した．また，コーン油単独投与で見られた増加傾向は，IMの併用により抑制された．
3. 腎腫瘍（腎細胞腫）に対し，シソ油は影響をほとんど与えなかったが，IM同時投与により腎細胞腫の発生は増加した

【結論】大腸腫瘍の発生に対しシソ油は抑制傾向を，IMは有意な抑制作用を示したが，同時投与においても同程度の効果を示すにすぎず，相加・相乗的な抑制作用は認められなかった．また，IMの同時投与は臓器，植物油の種類により発癌をかえって促進させる可能性のあることが示唆された．

Table 1. Histopathological Findings in Large Intestine

Treatment after DMBDD initiation	No. of rats	Adenoma + Adenocarcinoma	
		Incidence (%)	Multiplicity (No./rat)
Perilla oil + IM	21	8 (38)	0.4 ± 0.6 **
Perilla oil	19	11 (58)	0.8 ± 0.8
Corn oil + IM	16	10 (63)	1.2 0 1.3
Corn oil	19	16 (84)	2.1 ± 1.6
IM	19	6 (32) *	0.5 ± 0.8 *
Basal diet	21	14 (67)	1.3 ± 1.2

*,**: Significantly different from basal diet group at P<0.05, 0.01, respectively.

P－24　Azoxymethane (AOM)によるLECラットの大腸発がん感受性

○久保貴之，日野明子，長根芳文，北浦敬介，泉　啓介（徳島大・医・二病理）

［目的］LECラットの発がん物質に対する感受性検索の一環として，AOMに対する大腸発がん感受性をF344ラットと比較した。

［方法］6週齢の雄性LECラットおよびF344ラット（各21匹）に15mg/kgのAOM (in 0.9% NaCl) を週1回，計5回皮下注射し，開始後32週で屠殺，剖検した。それぞれの系の対照群（各21匹）には0.9% NaClを皮下注射した。

［結果］AOM投与群ではLECラット19匹，F344ラット20匹が，対照群ではLECラット16匹，F344ラット21匹が実験終了時まで生存し，これらの動物を検索対象とした。大腸癌はAOM投与群のLECラット18匹（95%），F344ラット16匹（80%）に発生した。その平均個数はLECラットで3.9±2.1個，F344ラットで1.6±1.1個であった（P<0.001）。一方，十二指腸癌はF344ラットの5匹（25%）のみに発生した。また，消化管以外の腫瘍として，AOM投与F344ラットのそれぞれ1匹にZymbal gland tumor，前胃乳頭腫が発生した。

［考察］LECラットでは，AOMによってF344ラットより多くの大腸癌が発生し，LECラットは昨年報告したMNU腹腔内投与の場合と同様，大腸発がん感受性高いことが明らかになった。その発生機構に関してはさらに検討を要する。

P－25

Ｆ３４４ラットの大腸粘膜にみられた aberrant crypt foci の性状
－MeIQx 誘発例と自然発生例の比較－

○田中丸善洋[1]、森　郁生[1]、西川秋佳[2]、古川文夫[2]、金　亨津[2,3]、池崎信一郎[2]、
野々山 孝[1]、高橋道人[2]（[1]武田薬品・薬安研、[2]国立衛試・病理、[3]韓国化学研）

【目的】大腸における前癌病変と考えられている aberrant crypt foci（ACF）は、ラットでは azoxymethane や MeIQx（2-amino-3,8-dimethyl-imidazo[4,5-f]quinoxaline）などの発癌物質によって誘発されることが知られているが、ACF が無処置動物に自然発生したという報告は少ない。今回、F344 ラットにおいて、MeIQx 混餌投与により発生した ACF と基礎飼料のみを与えて自然発生した ACF について病理組織学的、免疫組織化学的並びに分子生物学的に比較・検討した。

【材料と方法】3 週齢の雄 F344 ラットに 100 ppm 以下の MeIQx を 16 週間混餌投与、あるいは MeIQx を 4 週間混餌投与後 0.05%phenobarbital 添加飼料を 12 週間与えた動物 11 例に発生した ACF（MeIQx 投与群）と基礎飼料（MF 粉末，オリエンタル酵母）のみを同様に 16 週間与えた動物 10 例に発生した ACF（対照群）について検討した。組織はホルマリン固定後、ﾒﾁﾚﾝﾌﾞﾙｰ染色して ACF を同定し、注意深く切り出して HE 染色標本を作製した。また、免疫組織化学的に抗 PCNAﾓﾉｸﾛｰﾅﾙ抗体(DAKO)および抗 P53 抗体(NOVOCASTRA)を用いて染色した。さらに、未染色切片から ACF 部を掻き取り、ラットがん遺伝子 *c-K-ras* codon12 および 13 について PCR-dot blot hybridization 法を用いて検索した。

【結果】ACF はいずれも HE 染色標本では大きな空胞を有する杯細胞を多数含む大型の陰窩からなり、MeIQx 投与群と対照群とでは形態学的には特に差は認められなかった。MeIQx 投与群の 1 例でラットがん遺伝子 *c-K-ras* codon12 に GGT→GAT の変異が検出されたが、他の ACF には変異を認めなかった。PCNA の免疫組織化学では、MeIQx 投与群および対照群のほぼ全例の陰窩底部に、周囲組織に比して強い細胞増殖活性が認められた。また、陰窩の一部は P53 陽性を示したが、これは消化管粘膜上皮の正常な増殖領域にみられる活性であり、変異により P53 の半減期が延長したものではないと考えられた。

【まとめ】F344 ラットにおいて MeIQx 投与により発生した ACF と自然発生した ACF について比較・検討した結果、病理組織学的所見および細胞増殖活性に差はなく、*c-K-ras* codon12 および 13 の変異やがん抑制遺伝子 P53 の特異的な発現は認められなかった。

P－26

腺管分離法によるラット大腸Aberrant Crypt Fociの発育・進展過程の解析

○後藤和広[1,2]，藤光康信[1]，稲田健一[1]，山本昌美[1]，小林 潔[1,2]，務台 衛[2]， 立松正衛[1]
([1]愛知がんセ・研・1病理，[2]三菱化学・横浜総研・安全性研)

【目　的】大腸前癌病変と考えられているAberrant cyrpt foci(ACF)の発育・進展過程と正常(幼若・成熟)ラット大腸陰窩の増生過程を腺管分離法により三次元的に比較検討した.

【材料および方法】F344 雄性ラット(6 週齢，各 7 匹)に 1,2-Dimethylhydrazine(DMH) 20mg/kg B.W. を5あるいは10週間にわたり週1回皮下投与を行った. いずれも10週終了時に解剖し，採取した大腸にメチレンブルー染色を施し，実体顕微鏡下でACFの検索を行った. その後に，腺管分離法により，分離した陰窩を実体顕微鏡下で観察した. また，分離した陰窩から走査電子顕微鏡標本を作製し，観察を実施した. 比較のため，生後5,10,15日齢の幼若ラットと16週齢の成熟ラット(F344雄性ラット，各5匹)についても同様に腺管分離を行い，分離した陰窩について観察を実施した.

【結果および考察】DMH 5週間投与および10週間投与ともにACFの発生が認められた. 分離した陰窩の観察では，ACFを構成する陰窩は正常陰窩と比較して径・長さともに大きく容易に判別できた. 正常ラットの陰窩数の増加は，陰窩底部中央にV字形の切れ目が生じ，これが上方に伸びて陰窩を二つに分ける二分割(fission mechanism)であった. 幼若ラットでは，二分割が完了する前にその片方が二分割を開始して3分岐を示すもの，両者とも分割して4分岐状態の陰窩が認められた. 成熟正常ラットでは， 主に分岐を有しないシングル陰窩より構成され，2分岐陰窩はわずかに認められるのみであった. 一方，ACFの陰窩数の増加も正常陰窩の増加と同様にfission mechanismにより行われ，シングル陰窩と2分岐陰窩より構成され，3分岐以上の陰窩は認められなかった. これらより，ACFは正常陰窩と同様にfission mechanismで発育・進展し，その増殖速度は幼若ラット・成熟ラット大腸陰窩の増殖速度の中間に位置すると推察された. また， ACFを構成する陰窩にわずかではあるが，不整な分岐を示す陰窩が認められ， ACFの腫瘍への進行を示唆する変化と考えられた.

P－27　DMH投与によるラット大腸aberrant crypt foci(ACF)発生に対する24,25-dehydroxyvitamin D3後投与による抑制とその用量相関

○谷山哲秀　サリム エルサイド　陳天新　堀高明　李威
福島昭治（大阪市大・医・1病理）

【目的】近年食生活の欧米化に伴い、大腸癌が増加する傾向にある。大腸癌の抑制にはカルシウム、ビタミンDなどの摂取が重要な役割を担っていると言われている。我々は新規ビタミンD誘導体のoxacalcitriolがラット大腸発癌を抑制することを見出している。そこで今回は24,25-dehydroxyvitamin D3〔24,25(OH)2D3〕のラット大腸ACFの発生抑制作用に用量相関性がみられるかどうか、また24,25(OH)2D3投与がラット大腸における粘膜上皮細胞増殖に影響を及ぼすか否かを検討した。

【方法】実験1：6週齢のF344ラット雄50匹を用い、大腸発癌物質である*N,N'*-dimethylhydrazine(DMH),20mg/kg b.w.を週1回、4週にわたり前処置し、その後24,25(OH)2D3を食餌中にそれぞれ10,5,2.5, 1.25および0ppmの濃度にて投与した。ラットを全経過12週にて屠殺し、大腸ACFを観察した。実験2：9週齢のF344ラット雄15匹を用い、24,25(OH)2D3を食餌中に10,5および0ppmの濃度にて投与し、4週にて屠殺（屠殺1時間前にBrdU投与）し、大腸におけるBrdU 標識率を検索した。

【結果】実験1：24,25(OH)2D3投与の全ての群にてACF数は有意にの用量相関性をもって減少していた。実験2：24,25(OH)2D3,10ppm投与にて対照群と比較してBrdU 標識率の有意な減少を認めた。

【結論】24,25(OH)2D3 の後投与は、ラットACFの発生を用量相関をもって抑制し、それには24,25(OH)2D3 による大腸における粘膜上皮細胞の増殖抑制が関与していることが明らかとなった。

P－28

日本白色種兎(JW-NIBS)に出現した減毛症ミュータントの特徴

○金井一享、布谷鉄夫、渋谷一元、伊原三重子、矢沢肇、水谷誠、由井福男、梅沢英彦、星澄夫、田島正典（日生研）

[はじめに]当研究所で維持されている日本白色種の兎（JW-NIBS）にほぼ全身性に被毛を欠いたミュータント（減毛症兎、htr）が出現し、現在、系統維持を試みている。htrの被毛は、成兎においてもみられず体表はうぶ毛のみで覆われていた。htrの発育状態および繁殖能は正常兎と同様であったが、雌の哺育能力が若干劣っていた。遺伝子分析によりこの減毛形質は常染色体劣性遺伝子により支配されていることが明らかとなった。本報告では、htrの皮膚を中心にその病理形態学的特徴を述べる。

[材料および方法]約３ヶ月齢の８羽の兎（htr４羽、正常兎４羽）を用いた。安楽殺後、主要臓器と背部皮膚を採材し、４％緩衝ホルマリンあるいはカルノア液で固定後、常法により組織学的検査標本を作製した。皮膚についてはケラチンに対するモノクローナル抗体（抗AE1、AE3抗体）および抗コラーゲン抗体、PCNA抗体などを用いた免疫染色を、リンパ系組織については抗CD4、CD8抗体、抗免疫グロブリン抗体等を用いた免疫染色で各種性状検査を行った。

[結果]剖検では、htrの体表を除き内部緒臓器等に異常は観察されなかった。組織学的にhtrの表皮は角質層が薄く、顆粒～基底細胞は腫大あるいは増生し、有棘～基底細胞層には核濃縮が散見された。真皮は線維芽細胞に富み、膠原線維束は肥厚していた。htrの被毛では毛母基および毛乳頭内に核濃縮および核崩壊が正常兎よりも多数観察された。外根鞘には表皮とほぼ同様な変化が認められ、毛球上位で空胞形成が顕著であった。内根鞘では、ハックスレー層は粗大なtrichohyalin顆粒が増加していた。毛皮質・髄質部では核水腫や核濃縮が見られ、毛包内にはしばしば変性性の毛根を容れていた。その他皮脂腺の増加が認められた。PAS染色では、表皮基底膜の肥厚と外根鞘細胞内に多数の陽性物質が検出された。抗AE1とAE3抗体による免疫染色では正常兎とhtrとの間でその分布に明らかな差異は認められなかった。htrでは、表皮基底、外根鞘ならびに毛母基にPCNA陽性細胞が多数検出された。htrのリンパ系組織に著変はなく、リンパ球サブセット細胞数の多寡にも異常は認められなかった。

[総括]JW-NIBSに出現した減毛症は、表皮ならびに毛包、毛母基等に認められた組織学的変化に関連していると思われ、イヌ、マウス、ラット等で報告されているhypotrichosisあるいはhairlessの病態に類似するものであった。本動物は、皮膚を用いた様々の薬物作用試験や研究等に有用なモデル動物と思われる。

P－29

減毛症ウサギを用いた皮膚毒性試験

○伊原三重子、渋谷一元、金井一享、布谷鉄夫
矢沢 肇、由井福男、梅沢英彦、水谷 誠、田島正典（日生研）

[はじめに] 日本白色種の兎(JW-NIBS)由来の減毛症兎(htr)の背部皮膚を用いて、皮膚一次刺激性試験および光毒性試験を行い、正常兎の皮膚反応と比較検討した。

[材料および方法] 約3ヶ月齢の兎各6匹を各試験に用いた。皮膚一次刺激性試験：1および5% sodium laurylsulfate(SLS)/白色ワセリン、およびTween 80(T80)をそれぞれ健常皮膚と損傷皮膚の2区画に24時間閉塞貼付した。貼付開始後24、72時間の適用部位の皮膚反応を肉眼的に判定した。光毒性試験：0.00025、0.0025および0.025%の8-methoxypsoralen(8-MOP)/アセトンおよび3, 3',4',5-tetrachlorosalicyanilide(TSCA)/エタノールを左右各2か所に塗布し、塗布後30分に片側に長波長紫外線(UVA)を1回照射(照射量1.2×10^{8}erg/㎠)した。照射終了後24、48および72時間の皮膚反応を肉眼的に判定した。両試験とも最終判定後、皮膚を採取し組織学的検査に供した。

[結果] 皮膚一次刺激性試験：肉眼的には、SLSにより強い紅斑と痂皮および浮腫が、T80により中等度紅斑および軽度から中等度の浮腫が認められた。1および5% SLS、T80の皮膚一次刺激性インデックスは、htrが5.9、7.3、2.9、正常兎では6.4、7.6、2.8であった。組織学的にhtrと正常兎ともに健常皮膚と損傷皮膚の反応性変化に差がなかった。SLS適用部では表皮の肥厚あるいは壊死、膿瘍が認められ、表皮細胞および表皮直下真皮層の水腫、真皮浅層の出血、血管の拡張、ならびに炎症性細胞の浸潤が認められた。T80適用部では表皮の肥厚と錯角化および真皮浅層の軽度な細胞浸潤が認められた。光毒性試験：紫外線照射部には肉眼的に、0.00025% 8-MOP塗布部ではhtrと正常兎ともに皮膚反応は認められず、0.0025%塗布部では紅斑と浮腫がhtrには軽度に、正常兎には中等度に、0.025%塗布部ではhtrと正常兎ともに中等度から強度の紅斑と浮腫が観察された。0.00025および0.0025% TSCA塗布部では、htrと正常兎ともに皮膚反応は認められなかった。0.025% TSCA塗布部では、htrの1例および正常兎の4例に軽度の紅斑が認められた。組織学的には0.025% 8-MOP塗布部では、htrには表皮の壊死、潰瘍、膿瘍と真皮浅層の水腫および炎症性細胞の浸潤が認められ、正常兎ではhtrと比較して同様の反応性変化が高度であり、真皮全層に及ぶ水腫が顕著であった。紫外線非照射部には肉眼的に、htrと正常兎ともに軽度の紅斑を認めた1例を除き、塗布部に変化は認められなかった。

[総括] htrの背部皮膚を用いた皮膚毒性試験では、正常兎の皮膚反応と同等の反応が認められたが、光毒性試験では正常兎と比較してhtrの皮膚反応は軽度であった。

P－30　6-Sulfanilamidoindazole投与ラットにおける全身諸臓器の病理組織学的検討

○大町　康[1)]，鳥海　亙[1)]，高島紘毅[1)]，土井邦雄[2)]
（[1]田辺製薬・医薬育成研，[2]東大・農）

【緒言】　6-Sulfanilamidoindazole（以下6-SAI）のラットにおける毒性変化として後肢の関節炎／関節周囲炎が知られているが，その病理発生については不明な点が多い．一方，関節以外の変化についての詳細な検討報告は見あたらない．我々は今回，6-SAIの毒性を全身諸臓器について詳細に検索した結果，興味ある知見を得たので報告する．

【材料と方法】　9週齢の雄性Crj:CDラットに6-SAI（0,125,250,500mg/kg;各群24匹）を反復経口投与し，1,2および4週後に各群8匹の動物を病理解剖し，後肢足根部を含む全身諸臓器を採取し，ホルマリン固定パラフィン包埋HE染色標本を作製し，鏡検を行った．

【結果】　肉眼的な観察では，後肢足根部の腫脹，発赤が低用量の10例で軽度に，中用量以上では全例で高度に認められた．高用量の1例では投与1日後に既に認められた．

組織学的には，関節部位では1週で線維素析出性滑膜炎ならびに関節周囲炎が，2週では幼若な線維増生，血管新生ならびに骨周囲性骨形成が，4週では広範な線維化と新生骨内骨髄形成が認められた．これらの変化に加えて，炎症関節部位の骨関節周囲組織内の細小動脈では，主に2週で内皮下のフィブリノイドの浸出あるいは中膜のフィブリノイド変性が，また，4週で内膜増生ならびに中膜肥厚といった結節性動脈炎が認められた．同様な動脈病変は，肝臓，甲状腺，肺をはじめとする諸臓器にも認められ，発現例数，臓器分布の点で用量依存傾向が認められた．また投与群では，腸間膜，縦隔膜，胸膜，脾臓包膜などの漿膜系組織にも炎症が認められ，しばしば動脈炎を併発していた．

【考察】　6-SAIをラットに反復投与した結果，後肢関節を含む全身諸臓器，組織に，本化合物ではこれまでに報告のない動脈炎ならびに炎症がみられた．炎症部位では多くの場合，動脈炎を伴っていた．このことから，関節炎は6-SAIによる全身炎症性変化の一表現であり，また，関節炎と動脈炎との間に何らかの関係があるものと考えられた．今後，この両者の因果関係を明らかにして行きたい．

P－31

乳酸鉄の混餌経口投与によるラットの骨病変

○尾崎　清和、松浦　哲郎、増岡　桃子、丸山　博司、奈良間　功
（摂南大・薬学部、星ヶ丘厚生病院）

［緒言］　カドミウムやアルミニウムなどの金属の過剰投与による骨軟化症はよく知られており、近年ヒトにおいて鉄剤の長期静脈内投与による骨軟化症の発生が報告されている。われわれは、F344 ラットに食品添加物として使用される乳酸鉄を大量に反復混餌投与すると、全身諸臓器・組織における鉄沈着と好酸球性胃腸炎が生ずることを報告してきたが骨病変は見られなかった。しかし、以前、探索的に少数の雄 SD ラットに乳酸鉄を投与した実験では全身骨組織に重度の骨軟化症を発生せしめた。そこで、今回はSDラットに乳酸鉄を反複混餌投与し、ヒトの中毒性骨軟化症に類似の骨病変誘発を試みた。

［材料および方法］　乳酸鉄（乳酸第一鉄、武蔵野化学）を5、0.625 および0％となるように混合した粉末飼料（CRF-1、オリエンタル酵母）を５週齢の雌 SD ラットに４週間にわたって給与し後肢骨を中心に軟X 線及び組織学的に検索した。

［結果］　剖検時の軟 X 線検査では５％投与群の大腿骨および脛骨皮質骨の軽度の菲薄化を認めたが、本群では同時に発育抑制がありこの菲薄化が皮質骨の減少によるものかあるいは発育遅延によるものかを判定し得なかった。大腿骨および脛骨の組織学的検査では類骨量の増加および石灰化前線に一致した鉄沈着が認められたが、骨芽細胞や骨細胞への鉄沈着は見られなかった。鉄染色標本で認められた石灰化前線に一致した陽性像はヒトの骨軟化症で報告されている組織像と類似していたが、同様な像は少数の対照例においても認められることがあった。その他の臓器では鉄陽性微細顆粒の沈着が肝臓肝細胞、脾臓赤脾髄、腎臓近位尿細管、および消化管粘膜固有層やリンパ節などの大食細胞に認められたが、F344 ラットで誘発された好酸球性胃腸炎は観察されなかった。

［まとめ］　鉄による骨軟化症の発生機序としては鉄イオンによる尿細管障害、石灰化障害や骨細胞への直接障害などが考えられている。今回の実験で得られた石灰化前線における鉄沈着像はヒトで報告されている像と極めて類似していた。しかし同様な像は少数の対照ラットにも認められたことから、この変化と乳酸鉄投与との関係、ラットの鉄代謝における系統差、ヒトの鉄過剰による骨軟化症のモデルとしてのラットの有用性について更に検討する必要があると思われた。

P－32　β-Aminopropionitrile によるラット骨変化の回復性に関する病理学的検討

○寺西宗広，松本悦嗣，佐藤里子，五十嵐　功，山下和男，矢本　敬，高岡雅哉，真鍋　淳
土井邦雄[1]（三共・安全研，[1]東大農・獣医病理）

（目的）

β-Aminopropionitrile(BAPN)は骨ラシリズム(osteolathyrism)と称される骨の変化を成長期の動物に誘発する lathyrogen として知られている．この骨ラシリズムはコラーゲンの分子架橋に必要な lysyl oxidase を lathyrogen が阻害することにより発症すると考えられているが，本変化の回復性に関する詳細な報告はない．そこで，若齢ラットに BAPN を投与し，休薬による骨変化の回復性について調べた．

（材料および方法）

BAPN(free base)を F344 ラット（雄，5-6 週齢）に 0(溶媒対照；生理食塩液), 350, 700 mg/kg/day の投与量で 7 日間皮下投与する群(各 4 例），7 日間投与後 7 日間休薬する群(各 3 例)，7 日投与後 14 日間休薬する群(各 3 例)を設けた．体重，摂餌量を週 2 回測定し，各群の試験終了時に血液生化学的検査および骨の病理学的検査を実施した．

（結果および考察）

各投与群で体重減少・増加抑制および摂餌量減少を認めたが，これらの変化は休薬群では回復する傾向を示した．血液生化学的検査では，摂餌量減少あるいは投与部位の皮下硬結に関連する諸変化が認められたが，BAPN の毒性を示唆する変化は検出されなかった．

BAPN 投与に起因した肉眼的異常は骨（前肢，後肢，脊椎の骨）の外骨症(exostosis)であり，350 mg/kg の 7 日間投与後 14 日間休薬する群を除き，投与量に依存して認められた．組織学的には，肉眼的に外骨症を認めなかった個体を含め，7 日間投与後に，外方性の骨膜下骨新生である外骨症と軟骨細胞の柱状配列の乱れを伴う成長板軟骨層の拡大が認められた．これらの程度は投与量に依存していたが，休薬 7 日，14 日後に軽減する傾向を示した．

7 日間投与後では成長板軟骨層の拡大とともに骨幹端の海綿骨が減少したことから BAPN 投与により軟骨内骨化の抑制が，また，骨内膜の類骨・骨新生層も減少したことから膜内骨化の抑制がそれぞれ示唆された．一方，休薬後には，投与後に認められた海綿骨および骨内膜の変化は回復し，外骨症病変部を含め，骨膜および管腔面に破骨細胞が増加し，盛んな骨吸収・改築が窺われた．また，骨幹に発現した外骨症病変部は骨吸収・骨形成を経ながら皮質骨に取り込まれ，吸収が進行し細くなった骨は髄腔内で海綿状を呈した．

以上より，BAPN で誘発される骨変化すなわち外骨症および成長板軟骨層の配列の乱れを伴う拡大は可逆性であり，骨はモデリング／リモデリングにより修復・整形されることが示唆された．

P－33　肝硬変モデルラットにおける肝特異性MRI造影剤マグネタイトの造影効果と局在

○井原　真哉、佐藤　伸、辻本　太一、加藤　直樹、伊東　一女、
矢ヶ崎　修、山手　丈至[1]、佐久間　貞重[1]
（日本シエーリング(株)　研究部、[1]大阪府立大学　農学部）

【目的】超常磁性酸化鉄コロイド製剤マグネタイト(SH U 555A)は、磁気共鳴画像(MRI)造影剤であり、肝細網内皮系に取り込まれることにより腫瘍部とのコントラストを増強し、肝腫瘍の検出能を向上する。一般に、原発性の肝腫瘍は肝硬変を併発していることが知られているが、肝硬変におけるマグネタイトの造影効果と局在は知られていない。本研究では、肝硬変モデルラットにおけるマグネタイトの造影効果と局在について検討した。

【方法】4週齢のSD系雌ラットに、0.03%チオアセトアミド(TAA)水を4あるいは12週間飲水投与し肝線維化を誘発させ、肝硬変モデルを作製した。造影効果：マグネタイト(10 μmol Fe/kg)を静注後、直ちに4.7T動物用装置(Omega, CSI-II, BRUKER)を用いてMR画像撮影し、肝の信号強度(Relative signal intensity, RSI)を経時的に測定した。組織学的検索：肝硬変ラットにマグネタイト(100 μmol Fe/kg)あるいは生理食塩水を静注後、経時的に屠殺し、肝臓、脾臓、腎臓および腸間膜リンパ節を摘出した。各臓器は、10%中性緩衝ホルマリン固定後、パラフィン切片を作製し、HEおよびAzan染色を施した。さらにマグネタイトの局在をBerlin blue(Fe^{3+}を検出)染色を用いて検索した。肝の一部は、冷カルノア液で固定後、同様に切片を作製し、免疫染色(ED1およびED2)を施した。

【結果・考察】造影効果：4週間TAA処置ラットでは、無処置ラットと比してRSIの減少程度は小さくなった。12週間処置ラットでのRSIの減少程度は4週間処置ラットと比してさらに小さくなり、マグネタイトの肝への取り込みは肝線維化の進行に伴い低下することが明らかになった。組織学的検索：4および12週間TAA処置ラット肝では、生理食塩水投与群においてもマグネタイト投与群においても鉄陽性顆粒が門脈域および線維化域のED1陽性細胞内に認められたが、これは主としてヘモジデリンと考えられた。特にマグネタイト投与群では、肝小葉および偽小葉内の主としてED2陽性細胞内にも鉄陽性顆粒が認められたが、生理食塩水投与群では認められなかった。これらのことから、マグネタイトは主に肝小葉および偽小葉内のクッパー細胞に分布することが示唆された。脾臓においては、4および12週間TAA処置ラットでは、生理食塩水投与群においてもマグネタイト投与群においても鉄陽性細胞は同程度に認められた。腸間膜リンパ節では、鉄陽性細胞が生理食塩水投与群と比してマグネタイト投与群では増加していた。一方、腎臓には鉄陽性細胞の分布はほとんど認められなかった。

【結語】以上、マグネタイトを投与することにより、肝硬変モデルラットでは、肝および腸間膜リンパ節において鉄陽性細胞が増加することが明らかになった。また、十分な造影効果は得られるものの肝へのマグネタイトの取り込みは、線維化の進行に伴い低下することも明らかになった。この原因として、線維化の進行による非線維化域の減少や肝血流量の減少が考えられた。

P —34

Establishment of Experimental Cirrhosis Model and Enzyme Linked Immunosorbent Assay for Serum Procollagen type III Peptide in Rats

Jae-Jin Cho, Jae Hak Park, ◎Yong-Soon Lee
Depart. of Public Health, Laboratory Animal Medicine,
College of Vet. Med., Seoul Nat'l Univ., Suwon, Korea

Enzyme linked immunosorbent assay was established for the detection of serum procollagen type III peptide(PIIINP) with the molecule from rat skin. Experimental cirrhosis model was established in rat by using bile duct ligation/scission operation(BDL/s) and also by administration of dimethylnitrosamine(DMN). Serum PIIINP values were evaluated with the ELISA. Hydroxyproline contents in the cirrhotic livers were also examined on the light microscopy. Serum biochemical tests were also conducted to evaluate liver function. Furthermore, northern blotting was done for the change of the expression of type III collagen mRNA in cirrhotic livers induced by BDL/s.

The results obtained were as follows.

1. ELISA system was established for the detection of serum PIIINP contents in livers.
2. We have found collagen content started to increase at 2 week and liver cirrhosis with bile duct hyperplasia at 5 week of post-operation in BDL/s model. Same clinical signs were also observed at 1 week of post-DMN administration.
3. Serum PIIINP value increased slowly and became highest at 1 week of post-operation followed by maintaining the highest level in BDL/s model. Otherwise, PIIINP value became the highest level at 1 week of post-DMN administration and gradually decreased afterward in DMN model.
4. Hydroxyproline content at 5 week of post-operation was 2-3 times higher than the value at 1 week of post-DMN administration in DMN model, respectively.
5. Type III collagen mRNA in cirrhotic liver was increased between 2 to 4 weeks after operation in BDL/s model and that level was maintained until 6 weeks followed by decreasement.

The results indicated that ELISA system for the detection of PIIINP was reliable method in cirrhotic liver. The results also showed that the experimental liver cirrhosis model could be established by BDL/s operation and DMN treatment in rat.

P－35

Fischer 344 系雌雄ラットにおけるコリン欠乏アミノ酸（CDAA）食中期（15～24週）投与による各種臓器の毒性病理学的変化

○安藤信明[1,2]，中江　大[1]，小林洋三[1]，赤井弘幸[1]，田村一利[1]，堀口浩資[1]，辻内俊文[1]，傳田阿由美[1]，川畑好之康[2]，阿部俊一[2]，小西陽一[1]（[1] 奈良医大・がんセ・腫瘍病理，[2] ㈱ミドリ十字・安全研）

［緒言］我々は、従来の ｺﾘﾝ欠乏（CD）食の蛋白質成分を純 ｱﾐﾉ酸に置換することにより，ｺﾘﾝ 含有量を検出限界以下とした CDAA 食を開発し，この既知の発癌物質を含まない食餌が，Fischer 344 系雄ラットにおいて，酸化性 ｽﾄﾚｽ の関与する内因性機序により，肝硬変に至る種々の肝傷害を随伴しつつ，CD食に比べて早期かつ高頻度に肝細胞癌を発生せしめることを報告した。一方，同系雌 ﾗｯﾄにおいても，CDAA食の短期（12週）投与により，前癌病変の発生に至らないものの，CD食投与の場合と異なり，同系雄 ﾗｯﾄに類似した肝傷害が軽度かつ遅れてではあるが発生することを見出した。本研究は，同系雌雄 ﾗｯﾄを用い，CDAA食の中期（15～24週）投与による各種臓器の毒性病理学的変化について，CD食投与による場合と比較しつつ検索した。［材料および方法］動物は，6週齢の Fischer 344系ラット雌雄を用い，それぞれ 30，30，20，20 匹の4群に分けた。第1，2，3，4群は，それぞれ CDAA 食，CD食，対照の ｺﾘﾝ添加 ｱﾐﾉ酸（CSAA）食，基礎食（BD食）として MF 食（ｵﾘｴﾝﾀﾙ酵母製）を投与し，実験開始後 15，18，21，24 週に CDAA 食，CD食群より 10 匹（15，24週）ないしは5匹（18，21週），CSAA食，BD食では 15，24 週に 10 匹を屠殺し，肝臓・膵臓・腎臓・心臓・肺（以上重量測定）・胃・膀胱を摘出し，組織学的に検索した。［結果］第1群の体重は，雌雄共実験期間を通じて，第2～4群の値より低値を示した。また，第1群の相対肝重量は，雌雄共実験期間を通じて，第2～4群の値より高値を示し，その程度は雌でより顕著であった。第2群の相対肝重量は，雄でのみ，第4群より高値を示した。第1，2群の雄の肝における組織学的変化は，実験期間を通じて，肝細胞脂肪蓄積・肝細胞壊死と核分裂・線維増生，並びに変異肝細胞巣状病変の発生を前者により強く認め，基本的に短期（12週）投与の場合と同様であったが，第 24 週の第1群における線維増生は肝硬変状態に達していた。また，変異肝細胞巣状病変は，連続切片上で胎盤型 ｸﾞﾙﾀﾁｵﾝ S-ﾄﾗﾝｽﾌｪﾗｰｾﾞ 陽性を示す前癌病変であり，短期投与の際より増加・増大していた。一方，雌の肝は，第1群において雄と同等の変化を認めたが，第2群においてはわずかな変化を示すに留まった。第3，4群の肝は，雌雄共，有意な変化を観察しなかった。肝以外の各臓器の組織学的変化は，雌雄各群とも実験期間を通じて，有意なものを認めなかった。［結論］以上の結果より，CDAA食は，CD食と異なり，Fischer 344 系雌 ﾗｯﾄに対しても比較的強い感受性を示すことが判明した。また，CDAA食は，同系雌雄 ﾗｯﾄにおいて，肝以外の諸臓器に特記すべき変化を発生せしめないことも判明した。

P－36 ラン藻由来肝臓毒Microcystin-LR（MCLR）のマウス肝における局在と毒性発現

○吉田敏則[1,3]，牧田祐樹[2]，堤智昭[2,3]，永田諭志[2,3]，田代文夫[4]，関島勝[3,5]，田村慎一[6]，原田孝則[1]，真板敬三[1]，上野芳夫[2,3]
（[1]残農研，[2]東京理科大・薬・毒性，[3]東京理科大・生命研，[4]東京理科大・基礎工，[5]三菱化学BCL・筑波ラボ，[6]国立予研・感染病理）

Microcystin(MC) はアオコにより産生される環境毒性物質であり，飲水を介して家畜や野性動物に加えヒトに対しても悪影響を及ぼす。40種以上のMC関連化合物のうちMCLRの毒性は強く，実験動物に出血・壊死を主徴とする肝障害と肝発癌プロモーター作用を惹起する。その機序として，protein phosphatase 1 および2A（PP1,2A）との結合による活性阻害が知られている。今回，急性障害肝にMCに対するモノクロナール抗体（抗MC抗体）を用いて免疫染色を行い，MCLRの局在と毒性発現との関連性を検討した。

【方法】BALB/cマウスにMCLRを 0～101.3 μg/kgの用量で単回ip投与した(LD_{50}=65.4μg/kg）。死亡動物（数時間以内）と24時間あるいは1週間経過後のと殺動物の肝臓と肺について，HE染色と抗MC抗体を用いた免疫染色を行った。一部の標本にアポトーシス様の変化が観察されたためTUNEL 法を施し，さらに抗MC抗体の免疫染色との2重染色を実施した。MCLRとPP1,2Aの結合物に対する抗MC抗体の反応性を調べるため，肝ホモジネートについて抗MC抗体を用いたwestern blottingを行った。

【結果】死亡動物では，肝小葉中心性に出血が認められ，同領域の肝細胞の細胞質・核が抗MC抗体に陽性を示した。核は陽性核と陰性核に区別でき，陽性核は細胞質より強く染色された。肝内静脈には脱落肝細胞が，肺胞壁毛細血管には脱落肝細胞と考えられる塞栓が認められ，両者とも抗MC抗体陽性であった。24時間生存動物では，小葉中心～中間部に層状肝細胞壊死が観察され，壊死巣周辺と比較的健常な中心静脈周囲に単細胞壊死が認められた。単細胞壊死の一部はアポトーシス様の形態像を示し，TUNEL 法で陽性であった。単細胞壊死領域では，軽度ながら先の出血肝と同様の抗MC抗体陽性像が観察され，さらに強陽性の顆粒状物が肝細胞内（一部，外）に認められた。顆粒状物の一部はTUNEL 法との2重染色で陽性を示した。層状壊死巣内は抗MC抗体に陰性であった。投与1週間後では，小葉中心性肝細胞肥大（再生性変化）とともにアポトーシス小体がみられた。これらの領域では抗MC抗体陽性顆粒が肝細胞内外に散見され，一部はTUNEL 法にも陽性を示した。Western blottingにおいて抗MC抗体により約40kDのバンドが検出できた。これは抗PP1,2A抗体により検出できるバンドとほぼ一致し，抗MC抗体はMCLRとPP1,2Aとの結合物に対する反応性を有することが示唆された。

【考察】MCLRは単回投与により肝小葉中心部に高度に分布し，致死量では肝細胞索の解離による出血を，致死量以下では壊死・アポトーシスを誘発することが示唆された。MCLRは高用量（または初期）では肝細胞に広く分布し，その後顆粒状に凝集した。凝集物の一部はアポトーシスに一致し，その場合，MCLRの核への分布が前段階として重要であると推察された。一方，壊死巣はMC抗体に陰性であり，壊死による抗原性の消失が疑われた。

P－37

細胞増殖時におけるConnexin 32の変化

○武田真記夫、藤沢秀樹、吉田敏則、緒方聖也[1]、板垣慎一[1]、
原田孝則、真板敬三　（残農研、東大農[1]）

細胞が増殖する時、cell to cell communicationを司るGap junction（GJ）が減少することはよく知られており、第122回獣医学会において、phenobarbital(PB)投与により肝臓の主要なGJであるconnexin 32（Cx 32）が蛋白およびmRNAレベルで小葉中心性に減少することを報告した。

今回、我々はさらにラット肝中期発癌モデル（伊東モデル）を加え、肝細胞増殖時におけるCx 32の変化を蛋白およびmRNAレベルで検索したので報告する。

（材料と方法）材料は肝細胞増殖を誘発する次の三つの実験モデルより採取した。供試動物は全て雄のF344ラットである。1）肝部分切除（PH）モデル：無処置のラットに2/3肝部分切除を施し，24時間後に肝臓を採取。2）中期肝発癌モデル：diethylnitrosamine（DEN）200mg/kgを腹腔内投与したラットに、DEN投与後2週時より0.45% dehydroepiandrosterone(DHEA)を混餌投与、さらに、3週時に肝部分切除を施し、32週時に肝臓を採取。3）PB投与モデル：0.1%PBを14日間飲水投与したラットから肝臓を採取。これらの採取した肝臓から凍結切片を作製し、anti-Cx32抗体を用いた免疫染色ならびにCx32 RNA probeおよびβ-actin RNA probeを用いたin situ hybridizationを行った。

（結果と考察）PHモデルの肝臓ではCx32蛋白は小葉中心性に減少していたものの、mRNAの減少は認められなかった。同様に、中期肝発癌モデルの肝臓では、小増殖巣内でCx32蛋白は減少していたが，mRNAの減少は周囲組織を含め認められなかった。これに対して、PBモデルの肝臓では、小葉中心性にCx32蛋白およびmRNAさらにはβ-actin mRNAまでも減少していた。

以上のことから、肝細胞増殖時のCx32の減少はpost-translationalな変化であると考えられ、PB投与によるCx32の減少は非特異的なmRNAの減少によることが示唆された。

P－38　*tert*-Butylated hydroxyanisole，*trans*-1,2-bis(2-pyridyl)ethylene 投与によるラット肝小葉内 glutathione S-transferase Yp 誘導部位の違い

○牧野俊彦，瀬畑信哉，渡辺真弓，渡辺稔之，田中宏治，五十嵐功，寺西宗広，松本悦嗣，高岡雅哉，真鍋淳，石川加代子，杉浦智美，矢本敬（三共・安全研）

【目的】Phase II 酵素の誘導剤である *tert*-butylated hydroxyanisole (BHA)をラットに投与すると，glutathione S-transferase isozyme の一つである GST-Yp が肝小葉辺縁の肝細胞で誘導されることを免疫組織化学的検査により報告した（第 23 回日本毒科学会）．今回，他の Phase II 酵素誘導剤による GST-Yp の誘導を BHA と比較するため，BHA と *trans*-1,2-bis(2-pyridyl) ethylene (2-PY-e)をラットに投与し肝臓の生化学的および形態学的検査を実施した．

【材料および方法】8 週齢の雄 F344 ラットに 7 日間, BHA (0.75%)は経餌で，2-PY-e (75 mg/kg)は経口で投与した．投与終了後，肝臓を採取し，生化学的検査 (cytochrome P450:P450; glutathione S-transferase:GST; UDP-glucuronosyl-transferase:UDP-GT)，病理組織学的検査，免疫組織化学的検査 (GST-Ya, GST-Yp)，微細形態学的検査を実施した．

【結果および考察】生化学的検査では BHA 投与により P450 含量・alkoxy-coumarin O-dealkylase 活性が減少し，GST・UDP-GT 活性の上昇が認められた．2-PY-e 投与でも P450 含量の減少，GST・UDP-GT 活性の上昇が認められた．免疫組織化学的検査では BHA 投与群では GST-Ya は肝小葉中心に，GST-Yp は肝小葉辺縁に誘導が認められた．一方，2-PY-e 投与群では GST-Ya，GST-Yp はともに肝小葉中心に誘導が認められた．病理組織学的検査および微細形態学的検査では BHA，2-PY-e 投与群ともに肝臓に明らかな変化は認められなかった．以上，2-PY-e 投与により BHA 投与の場合と同様に Phase II 酵素が誘導された．GST-Ya 誘導部位は BHA, 2-PY-e ともに肝小葉中心性であった．しかし，GST-Yp 誘導部位は BHA が肝小葉辺縁性であったのに対して 2-PY-e は肝小葉中心性であり，両者に明らかな差が認められた．この誘導部位の違いの原因として 1. 検体の特性 (化学的，物理的)の違いによる肝小葉内分布の違い，2. GST Yp の誘導に関与する物質が，投与検体それ自体であるか，その代謝物であるかの違いである可能性が考えられる．

P－39

ラット肝前癌病変における GST-PおよびGGTmRNAの発現および分布

今井俊夫[1,2]，山本昌美[1]，稲田健一[1]，細川 暁[2]，佐神文郎[2]，立松正衛[1]
（[1]愛知がんセ・研・1病，[2]エーザイ㈱・安全研）

DENおよび2-acetyl-aminofluorene (2-AAF)，2/3肝部分切除 (PH) によるラット肝発癌モデルにおいて，glutathione-S-transferase-P (GST-P) あるいはγ-glutamyl transferase (GGT) 陽性の前癌性結節が観察される。これまで本モデルにおける発癌過程において，GST-Pの発現は安定であるが，病変の発育と共にGGTの活性は部分的に低下すると報告されてきた。今回，前癌性結節の発育に伴うGGT活性低下との関連のもとに，GST-PmRNAレベルならびに分布を経時的に検索した。

材料および方法：動物；7週齢F344雄ラット21匹を使用した。処置；DEN 200mg/kg b.w. 腹腔内投与2週後より150ppm 2-AAF混餌投与を6週間，DEN投与3週後にPHを行った。PHのみを行った群を対照とした。PH 0，1，3および5週後に各3匹を屠殺して肝試料を採取した。組織学的検索；免疫組織化学によりGST-P染色を，組織化学によりGGT染色を行い，各々φ0.2mm以上の陽性細胞巣の数および面積を画像解析装置により測定した。GST-PおよびGGT mRNAレベルの測定；ジゴキシゲニン標識ラットGST-PおよびラットGGTアンチセンスRNAプローブを使用してドットブロティングを行い，デンシトメータにより定量解析を行った。 In situ ハイブリダイゼーション (ISH)；ラットGST-Pプローブを用いて検索した。 **結果**：組織学的検索；PH1週後にGST-P免疫染色あるいはGGT組織化学染色陽性結節の数が著明に増加した。GST-P，GGT共に結節内では均一に陽性を示した。PH3週および5週後においてそれらの面積が経時的に増加した。PH5週後，GST-P免疫染色においては全ての結節が均一に陽性を示したが，GGT組織化学染色では多くの結節の辺縁部において活性の低下が認められ，GST-P陽性結節の内約30%においてはGGT活性が消失していた。GST-PおよびGGTmRNAレベル；前癌性結節の発育と共に肝内GST-P mRNAは経時的に増加したが，GGT mRNAはPH1週後に高値を示し，その後同様の値で推移した。ISHによるGST-PmRNA陽性結節の検索；PH1週後に，GST-P免疫染色による陽性結節と一致してISHによるGST-PmRNA陽性結節が認められ，結節内では均一に陽性を示した。PH5週後には，一部のGST-P免疫染色陽性結節においてGST-PmRNAの発現が著しく低下し，GST-P免疫染色陽性結節の内約10%にGST-PmRNAの発現の消失が認められた。GST-PmRNAの発現の低下は，組織化学的GGT活性の低下とは異なり，結節内において均一であった。 **まとめ**：ラット肝発癌過程において，GST-Pは蛋白レベルのみならずmRNAレベルにおいても安定した発現を示すことが明らかとなった。しかし免疫組織化学におけるGST-P陽性結節の一部において，組織化学的GGT活性の低下あるいは消失に続き，そのGST-PmRNA発現が低下し，正常形質に戻りつつあることが示唆された。

P－40

sodium phenobarbital 長期投与によるラット肝臓の小増殖巣発生における用量相関性とP-450誘導能との関係

○萩原昭裕[1]、田中光[1]、河部真弓[1]、玉野静光[1]、桝田周佳[3]、白井智之[2]、福島昭治[3]（[1]大雄会医科研、[2]名市大・医・1病理、[3]大阪市大・医・1病理）

［目的］非変異原性物質であるsodium phenobarbital (PB)は、肝臓に対して用量に相関した発癌プロモーション作用を示す。今回、ラット肝臓の小増殖巣発生に及ぼすPBの長期投与による影響について用量相関的に検討した。

［方法］6週齢のF344系雄ラットを用いPBを0, 8, 30, 125および500 ppm の飼料中濃度で2年間投与し、発癌性試験における通常の諸検査を実施した。更に、各群の最終屠殺動物全例について肝臓に発生した胎盤型glutathione S-transferase (GST-P)並びにtumor growth factor α(TGFα)陽性細胞巣の定量的解析を行ない、対照群値と比較検討した。また、各群の肝臓組織中のP-450蛋白(*CYP2B1, 2C6, 3A2*)の発現をWestern blotting法と免疫組織学的に解析した。

［結果］臨床症状、生存率、および血液生化学的検査においてPB投与の影響は見られなかった。肝臓重量体重比は、500 および125 ppmにおいて統計学的に有意な増加を認めたが、30 および8ppm群では差異を認めなかった。肝臓のGST-P陽性巣の単位面積当りの個数(No./cm^2)および面積(mm^2/cm^2)は、対照群値（12.1, 1.4)と比較して500 ppm群で30.4および8.4, 125 ppmでは26.4および4.4と有意な増加を認めたが、30 および8ppm群ではそれぞれ15.2, 1.6および11.6, 1.3と差異を認めなかった。TGFα陽性巣の定量値も同様に500 ppm および125 ppmで用量に相関した増加を示したが、30 および8ppm群では対照群値との間に差異を認めなかった。しかしながら、TGFα陽性巣の定量値は、GST-P陽性巣の値と比較して約1割と低率であった。肝細胞癌は、125 および8ppm 群の各 1 例に認めたが、肝細胞腺腫はいずれの群にも観察されなかった。なお、肝組織中の*CYP2B1, 2C6, 3A2* 蛋白の発現は、高用量群で用量に相関した増加を示した。

［結論］雄ラット肝臓の小増殖巣の発生はPBの125ppm (4.6mg/kg体重)以上の濃度で用量相関性に増加し、しかもPBの酵素誘導能と関連していた。しかし、30ppm (1.1mg/kg体重)以下 の濃度では小増殖巣の発生に影響を及ぼさなかった。

P－41　キノリン誘導体における変異原性、小核誘発性と発癌性との相関

○加藤浩司[1]、二口　充[1]、佐伯憲一[2]、門井　実[2]、川添　豊[2]、白井智之[1]
([1]名市大・医・1病理、[2]薬・薬化学)

キノリンは汚染大気中などから検出される環境変異原性物質であり、また、ラットにおいては肝臓に対して発癌性を有することが知られているが、その一方で多種の医薬品分子の基本骨格をなすことも知られている。我々が以前行ったサルモネラ菌TA100を用いた変異原性試験において、キノリンの主代謝部位であるベンゼン環側の5位をフッ素で置換(5-fluoroquinoline; 5-FQ)するとその変異原性は増強されるのに対し、ピリジン環側の3位をフッ素で置換(3-fluoroquinoline; 3-FQ)すると変異原性が消失することを明らかにした。一方、*In vivo*染色体異常誘発性について島田らの方法によりマウス再生肝小核試験を用いて検討を行った結果、キノリン、3-FQ、5-FQのいずれの化合物も陽性であった。そこで、ラット肝臓におけるGST-P+ foci誘発性についてラット中期肝発癌性試験法を用いて検討を行った結果、5-FQにおいてfociの数、面積共に対照群と比較して有意な増加が見られたのに対し、3-FQでは対照群とほぼ同様であった。このラット中期肝発癌試験法で処理した肝組織中の小核誘発頻度は、GST-P+ fociの結果と同様の傾向を示した。この結果、ラット中期肝発癌試験におけるGST-P+ foci誘発性と小核誘発性は、変異原性試験による結果と相関を示した。

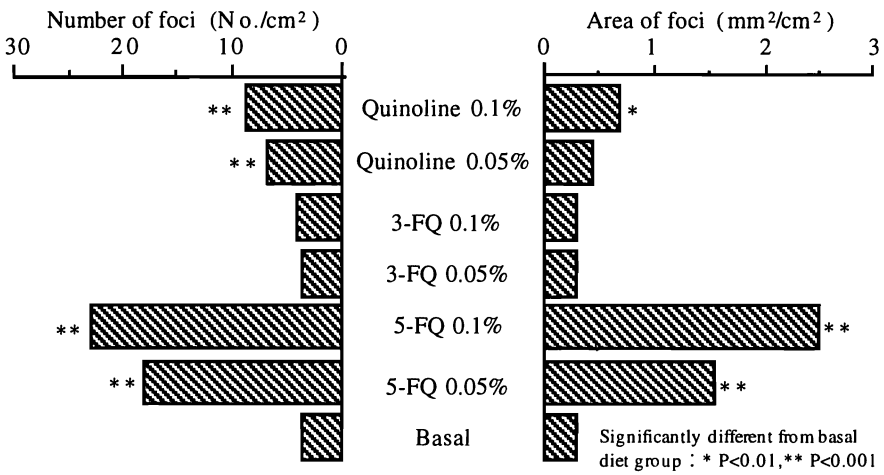

Numbers and Areas of GST-P+ Foci

P－42

CCl_4誘発肝障害過程における酸化性ストレスの役割
－ 8-OHdG免疫染色による標的細胞の検討

○伊藤隆康、高橋智、広瀬雅雄、小川久美子、白井智之
（名市大・医・1病理）

【目的】 CCl_4誘発ラット肝障害モデルを用いて、抗8-OHdG抗体による免疫染色の応用の可能性について検討するとともに、肝障害発生過程における酸化性ストレスの関与について検討した。

【方法】 6週齢のF344雄ラットに2 mg/kg bwのCCl_4を単回胃内投与し、6、12時間、1、2、3および7日後に屠殺し肝を採取した。凍結材料についてDNA中のdGに対する8-OHdG比をHPLC-ECD法により、過酸化脂質量を比色法により測定し、またブアン固定した材料について抗8-OHdG抗体による免疫組織染色を行った。

【結果】 病理組織学的には、CCl_4投与後6時間より肝細胞壊死が出現し、1日後には小葉中心性壊死が高度に観察された。3日後より壊死は修復傾向に向かい、7日後にはほぼ正常像に戻った。肝DNA中の8-OHdG形成量および肝組織中の過酸化脂質量はCCl_4投与1日後より増加し始め、2日後には実験開始時に比較してそれぞれ8および1.5倍のピークを示した後漸減した。また抗8-OHdG抗体を用いた免疫組織染色では、CCl_4投与2日後、つまり壊死が発現した後から門脈域で5%以下、midzone領域で10%以下の肝細胞、さらに類洞内皮細胞および炎症性単核細胞でもそれぞれ15%程度陽性であった。これら陽性細胞はいずれも3日後になると染色性は減弱傾向を示し、7日後ではいずれの細胞にも陽性像は認められなかった。

【結論】 以上の結果より、CCl_4投与により増加した8-OHdGはCCl_4に由来する活性酸素によるものでなく、二次的に出現した炎症性単核細胞によって形成された可能性があること、さらに8-OHdGは肝細胞のみでなく類洞内皮細胞や炎症性単核細胞にも形成され得ることが示唆された。また今回用いた8-OHdG免疫染色は、酸化性ストレスによるDNA傷害の標的細胞の組織学的評価に有用であると考えられた。

P－43

LECラットにおける脂質過酸化生成物と細胞増殖活性の経時的観察

○古川文夫[1]、西川秋佳[1]、李　仁善[1,2]、今沢孝喜[1]、笠原健一郎[1]、北浦敬介[3]、
泉　啓介[3]、高橋道人[1]（[1]国立衛試・病理、[2]韓国啓明大・食品加工、[3]徳島大・病理）

【はじめに】　LECラットは銅の代謝異常を有し、肝炎後に肝細胞癌や腎細胞癌を自然発症することが知られており、その発癌機構として脂質過酸化の関与が示唆されている。我々はこれまで、LEC ラットの肝臓および腎臓において、脂質過酸化産物 4-hydroxynonenal (HNE)が細胞質内に生成することを明らかにし、腫瘍発生との関連を検討してきた。今回は、種々の週齢のLECラットを用いて、肝臓およびHNE修飾蛋白と細胞増殖活性の経時的変化を免疫組織化学的に検索した。

【材料および方法】　6、10、11、21、37、56、102および105週齢の無処置の雄性LECラットと6、37および56週齢のLEAラット（LECラットの系統対照）を剖検し、速やかに肝臓および腎臓を摘出した。採取後、各臓器はメタノールカルノア液などに固定後、パラフィン包埋し、連続切片についてH-E染色により病理組織学的に検索するとともに、HNE修飾蛋白の局在を抗HNE/KLH抗体を用いて、また細胞増殖活性を抗PCNA抗体を用いて、ABC法により免疫組織化学的に検討した。

【結果】　LECラットの肝臓は6～11週齢では明らかな肝炎の所見を示さなかったが、HNE陽性肝細胞が僅かに散見された。21～56週齢では、肝炎ないしその遷延期の変化を示し、肝実質にはHNEがほぼびまん性に染色された。HNEは肝細胞質内に存在し、主として小葉中心性に強く染色された。102および105週齢においては、肝炎は消退したが、高分化の肝細胞性腫瘍が発生した。腫瘍細胞の細胞質は概ねHNE陰性で、核はしばしばHNE陽性を示した。腫瘍細胞の多くはPCNA陽性であったが、周囲の肝細胞では陽性所見が散見されるのみであり、他の週齢の肝実質でも陽性像の著しい増加は認められなかった。また、LECラットの腎臓では、近位尿細管上皮細胞の細胞質はHNE弱陽性であったが、102週齢以降において刷子縁はHNE強陽性を示した。一方、各週齢のLEAラットの肝細胞はHNE陰性であり、腎臓の近位尿細管上皮細胞の細胞質は弱陽性を示したが、56週齢までは刷子縁はHNE陰性であった。

【まとめ】　LECラットの肝臓では、HNEの発現は肝炎時に増加し、肝炎が沈静化すると共に減少する傾向を示した。興味あることに、腫瘍性肝細胞では、細胞質はHNE陰性で、核は陽性を示す傾向を認めた。細胞増殖活性の亢進は、肝腫瘍組織以外は軽度であった。一方、LEAラットの肝細胞はHNE陰性であり、近位尿細管上皮細胞の細胞質はLECラット同様に弱陽性であった。

P－44

Piperonyl butoxide のラット肝発癌メカニズムに関する研究 III. DEN 投与ラットにおけるプロモーション作用の検討

○岡宮英明[1]，泉澤信行[1]，三森国敏[2]，小野寺博志[2]，安原加壽雄[2]，高橋道人[2]　（[1]山之内製薬・創薬安全研，[2]国立衛試・病理）

【はじめに】

piperonyl butoxide (PBX)は，高用量の長期投与によってラットに肝腫瘍を誘発することが報告されている．我々は，PBX の肝発癌メカニズムについて検討を重ね，一昨年の本学会において，ラットに反復投与する事によって肝の P450 2B1/2 およびその他の薬物代謝酵素を著明に誘導すること，また，gap junction 蛋白である connexin 32 の減少を引き起こし，gap junctional intercellular communication に影響している可能性があることを報告した．このような作用は代表的な肝発癌プロモーターである phenobarbital と同様であることから，PBX によるラット肝発癌のメカニズムもこれらに関連したプロモーション作用がその主要なものであることが示唆された．今回，肝発癌物質である diethylnitrosamine (DEN)でイニシエーション処置したラットに PBX を８週間投与し，前癌病変である胎盤型 glutathione S-transferase (GST-P)陽性細胞巣の発現状況に及ぼす影響を検討した．

【方　法】

動物は８週齢の雄 F344 ラットを用い，DEN を 100mg/kg の投与量で１回腹腔内投与し，その１週後より，PBX を１%の濃度で混じた飼料を自由に摂取させた．対照群として，DEN 投与後，PBX を含まない基礎飼料を与える群を設けた．１および８週後に動物を屠殺，肝の重量を測定した後，組織標本を作製した．proliferating cell nuclear antigen (PCNA)および GST-P 免疫組織化学染色を施し，その細胞増殖活性および GST-P 陽性細胞巣の数と面積を測定した．

【結　果】

PBX 投与８週間後の肝の体重比重量(G%)は，対照群 2.97±0.11，PBX 投与群 4.61±0.13 と，PBX 投与群で有意に増加し，組織学的にはビマン性の肝細胞肥大が明らかであり，PCNA 陽性細胞数も対照群と比較し増加した．単位面積($1cm^2$)当たりの GST-P 陽性細胞巣の数および面積(mm^2)は，対照群で各々，17.15±2.13，0.069±0.017 であったのに対し，PBX 投与群では各々，60.13±7.98，0.437±0.082 であり，何れも有意($p<0.01$)な増加を示した．

【まとめ】

以上の結果より，PBX は，DEN のイニシエーション処置により発現した変異肝細胞の増殖を促進させることが更に明らかとなり，肝発癌プロモーション作用を有することが確認された．

P－45　Non-genotoxic 化合物投与でみられたラット肝腫瘍性病変の生物学的性格についての一考察

小林裕幸[1]、○古川正敏[1]、中島文晴[1]、井本精一[1]、原　敦子[2]、松崎勝寛[2]、臼居敏仁[3]
（１：化合物安全性研究所、２：日本ケミファ（株）研究所、３：ヤンセン協和）

【はじめに】　ラット、マウスの長期がん原性試験では、比較的多くの化合物で肝臓に腫瘍を誘発することが報告されている。マウスに関しては遺伝的な背景因子が最近判ってきており、がん遺伝子関連の変化の関与が報告されてきている。また、最近、多機能酸化酵素系の誘導が肝臓に起こり、形態学的に肝細胞肥大、結節性増殖を示すマウスの肝臓の腫瘍に関しては、その悪性度、生物学的性格に関して見直しの提案がなされている（Butler、1996、Toxicol.Pathol.24:484-492)。ラットに関しては未だ充分な根拠はないが、演者らが経験したnon-genotoxic化合物の24ヵ月がん原性試験における肝腫瘍の形態学的特徴とその生物学的な性格の一部について考察を加えたので報告する。

【材料及び方法】　雌雄の F344 ラットに 0,30,90mg/kg/day の被験物質を 24 ヶ月間反復強制経口投与した。動物は各群 60 匹のほかに全群にサテライト群を設け、投与３ヶ月目及び６ヵ月目に各サテライト群３例の肝臓を凍結保存し、肝組織中の P450 アイソザイムの測定に供した。投与期間中の死亡動物、切迫屠殺動物及び投与 24 ヵ月目まで生存した動物については剖検後、器官・組織を 10%中性緩衝ホルマリンで固定し、常法に従ってＨＥ染色標本を作製して鏡検した。

【成績】雌雄の被験物質投与群で P450 アイソザイム（1A1,1A2,2B1/2,3A2)の肝組織中の濃度の増加傾向が認められ、病理組織学的検査においては雌雄の 90mg/kg/day 群で肝細胞肥大が認められた。また、雄の被験物質投与群では好酸性肝細胞変異巣の発生が有意に増加し、雄の 90mg/kg 群の 11 例及び雌の 90mg/kg 群の３例で認められた結節性病変は、結節の大きさ、細胞異型性、組織異型性等の特性を基に肝細胞腫瘍として分類した。このうち、細胞異型性、組織異型性が比較的強いため肝細胞癌と診断された雄の 90mg/kg 群の 3 例においても腫瘍細胞のほとんどは大型で好酸性を示し、細胞極性は保持されており、浸潤性増殖や遠隔転移は認められなかった。

【まとめ】

Butler(1996)は、多機能酸化酵素系誘導作用を有する non-genotoxic 化合物をマウスに長期投与すると肝細胞肥大と好酸性肝細胞変異巣の増加を伴った肝細胞結節が発生するが、これらは休薬によって消失すること、移植によって定着し難いこと及び H-ras 変異頻度が増加しないこと等の生物学的性格から、浸潤性増殖や遠隔転移が認められない場合には悪性腫瘍として診断すべきではないとの提案をしている。我々が行なったラットのがん原性試験ではこれらの生物学的性格についての検索は行なっていないが、被験物質は薬物代謝酵素誘導作用を有することが示唆されており、好酸性肝細胞変異巣の発生率の増加が認められ、肝細胞癌として診断された例においても浸潤性増殖や遠隔転移は認められていないことから、その生物学的性格については Butler と同様の見地から再吟味する必要があると考える。

P－46　壊死性肝障害とAAF投与・肝切除後におけるOval Cellの形態発生の比較

○山口真樹子、金子泰久、矢澤公恵、丸山由佳、畑中純、合川孝幸[1)]、原田隆彦[1)]、榎本真[2)]
ファルマシア･アップジョン、[1)]日獣大・生物、[2)]安評センター

胆管上皮あるいはcanal of Hering由来のoval cellは肝細胞の再生過程やヒトを含む肝癌の発生過程で時に出現をみることから、幹細胞(bipolar progenitor cellあるいはtransition duct cell)発癌の役割を示すものとして注目する学者が依然多い(S.Sell,G.B.Pierce,1994ら)。我々は1)D-Galactosamineによる壊死性肝障害におけるoval cellの出現と2)2-Acetylaminofluorene(AAF)投与に肝部分切除(PH)を組み合わせた場合の2実験におけるoval cellの動態を、電顕観察とPCNAその他の生物学的マーカーによる検索でそれぞれ経時的に比較検討を試みた。

材料と方法：1)F344、7週齢雄ラットにD-Galactosamine･HCl（和光純薬）、750 mg/kgを1回/日または375 mg/kgを2回/日、腹腔内投与後1、2、3、4、5、6、8、10日に屠殺、肝臓を採取し、常法に従い標本を作成し組織学的、電顕的観察を行った。一部免疫染色により観察した。2)同系ラットにAAF(Sigma)、2 mg/kgを1回/日、4ないし7日投与後PHを行い、AAF投与を継続するとともにPH後1、2、3、4、5、8日に屠殺、上述と同様の検索を実施した。

結果と考察:1)投与後1日目から散在性に肝細胞壊死が観察され、3日目にピークに達した。2日目以降、門脈索でoval cellの増生を示しその一部は小葉内へ拡がり、集族(cluster)や管腔様の形成を伴った。PCNA陽性のoval cellや胆管は2ないし4日目の初期に観察され、一方同陽性の肝細胞は2日目と5日目以降に認められ、その核分裂像は1週間に渡って散見された。2)AAF投与のみ行った[PH(－)]ラットも別に観察したが、glycogen豊富な肝細胞と小葉中心部の軽い血管拡張を示すのみであった。またPHのみ行った肝ではPH後1ないし5日後も肝細胞の核分裂の目立つ所見であった。AAF投与とPHを組み合わせたラット肝ではいづれも肝細胞の好酸性肥大と門脈域から小葉内におよぶoval cellの増生像を示し、PH後の時間的経過と共に増強した。また、小葉内の血管内皮や一部間葉系細胞を含むsinusoidal cellも増生傾向を示すのが注目された。PH以前にAAF投与を7日間行った場合は4日間の例と比較し、上記の諸変化がより強く出現した。2)の実験ではPCNA陽性細胞は胆管上皮細胞、oval cellやsinusoidal cellに限られ、肝細胞はほとんど陰性であった。電顕像では両実験ともにoval cellは幼若な胆管上皮細胞に似て管腔形成や基底膜を伴うもの、マイクロボディを含む豊富なオルガネラを示し小型肝細胞に似るものなど移行型が観察され、増殖の程度や小葉内での出現部位などに両実験間の差異が認められたものの、明確な質的差異は観察されなかった。以上、壊死後再生肝に出現するoval cellとinitiationにPHや核分裂抑制作用の加わった肝でのoval cellの出現には本質的な差異はないと結論されたが、growth factor、apoptosisなどの関与について今後の検討を要する。

P－47

p53 ノックアウトマウスの肝臓に対する発癌感受性の検討

○徳山佳美[1]、須方督夫[1]、堀　高明[2]、尾崎圭介[1]、宇和川賢[1]、関　高樹[1]、川崎　一[1]、中塚　巌[1]、吉武　彬[3]、土田成紀[4]、福島昭治[2]（[1]住友化学・生科研、[2]大阪市大・医・１病理、[3]京都薬大・薬品製造、[4]弘前大・医・２生化）

我々は、第１２回日本毒性病理学会で癌抑制遺伝子 *p53* をヘテロに欠損させたノックアウトマウス（TSG-*p53*ﾏｳｽ）と正常マウス（C57BL/6ﾏｳｽ）に N-butyl-N-(4-hydroxybutyl)nitrosamine（BBN）を投与した結果、TSG-*p53*ﾏｳｽは C57BL/6ﾏｳｽと比較して BBN 膀胱発癌に高感受性であり、更に膀胱の上皮細胞増殖能が亢進することを報告した。今回は、同様のマウスを用いて dimethylnitrosamine（DMN）と phenobarbital（PB）による二段階発癌モデルにて、肝臓に対する発癌感受性を比較検討した。また、DMN 投与初期の肝細胞増殖能を検索した。

(実験１)６週齢の TSG-*p53*ﾏｳｽと C57BL/6ﾏｳｽの雄８０匹ずつを各群１６匹の５群に分け、DMN を一回腹腔内投与し、その一週間後に 500ppm PB を２４週間飲料水に混じて投与した。１群は DMN 1.0mg/kg→PB、２群は DMN 2.5mg/kg→PB 、３群は DMN 5.0mg/kg→PB 、４群は DMN 5.0mg/kg のみ、５群は PB のみを投与する群とした。屠殺後、肝臓を病理組織学的ならびに免疫組織学的に検索した。

(実験２)DMN 投与初期における肝細胞の増殖性を検討するため、６週齢の TSG-*p53*ﾏｳｽと C57BL/6ﾏｳｽの雄８匹ずつを用いて、0.001%DMN を４週間飲料水に混じて投与した。屠殺解剖日の３日前に BrdU を充填した浸透圧ポンプを腹腔内に埋め込み、 BrdU を持続的に投与した。屠殺解剖後、BrdU 標識率を測定した。

その結果、TSG-*p53*ﾏｳｽと C57BL/6ﾏｳｽ共に肝細胞腫ならびに癌の発生は観察されなかった。即ち、ﾏｳｽに対する肝発癌量である 5.0mg/kg DMN と 500ppm PB を２４週投与しても、肝臓における腫瘍性病変は惹起されず、TSG-*p53*ﾏｳｽは肝発癌に対して低感受性であることが示唆された。現在、肝臓の前癌病変についてそのマーカーとなり得る c-jun や GST-π の免疫染色を行い、詳細に検討中である。また、両ﾏｳｽの肝臓の BrdU の標識率についても検討中である。

P－48

ラット阻血腎に対する吸入麻酔薬の影響

蓑田祐子[1、2]、鮫島照子[2]、宮尾純子[2]、吉村望[2]、岡崎啓幸[1]、吉田浩己[1]（鹿児島大・医・[1]1病理、[2]麻酔）

【はじめに】γ－グルタミルトランスペプチダーゼ（γ-GTP）はアミノ酸やペプチドにγ－グルタミル基を移す触媒酵素で腎尿細管のbrush borderに存在する。腎阻血時の適切な麻酔薬を検討するために、今回麻酔下における阻血腎の尿細管上皮に存在するγ－GTPの変動を酵素抗体法を用いて観察したので報告する。【実験方法】9週令雄ウイスター系ラット34匹をハロタン群10匹、エンフルラン群6匹、セボフルラン群8匹、イソフルラン群10匹の四群に分け、各麻酔薬を30％酸素で気化し、1.7MACで10分間麻酔後、左腎動脈にクリップをかけ、阻血を開始した。阻血後、麻酔は1.3MACで維持し30分間阻血を行い、阻血解除後引き続き90分間麻酔を行った。麻酔終了24時間後に阻血腎を摘出しバッファーホルマリンで固定した。パラフィン包埋後にアビジン、ビオチン複合体法で酵素抗体染色し、標本の組織学的検討を行った。一次抗体はマウス抗ラットγ－GTP抗体を用い，ラット腎の近位尿細管の傷害の程度を正常、傷害、壊死の三段階に分類した。そして最終的には、各吸入麻酔薬群毎にそれぞれの割合を算出しStudent 's-t検定を行った。結果は平均値±SE（％）で表し、$p<0.05$を有意差ありとした。【実験結果】抗ラットγ－GTPを用いた酵素抗体法によって、腎の近位尿細管brush borderが染色された。近位尿細管の変化は、Ⅰ：brush borderが連続的に染まる、Ⅱ：brush borderが不連続になり管腔内に一部脱落した上皮を認める、Ⅲ：brush borderの連続性が無くなり多くの上皮が脱落すると三段階に分類ができ、それぞれをⅠ：正常、Ⅱ：傷害、Ⅲ：壊死と定義した。正常な尿細管の割合はイソフルラン麻酔群で最も割合が高く、セボフルラン麻酔群、ハロタン麻酔群、エンフルラン麻酔群の順であった。

P－49

アンジオテンシンII受容体拮抗薬TCV-116の周産期及び授乳期投与によるラット水腎症発現機序

○石村美祐、茶谷文雄、佐藤秀蔵（武田薬品・薬安研）

【はじめに】アンジオテンシン変換酵素阻害薬及びアンジオテンシンII受容体拮抗薬を母ラットの妊娠期あるいは授乳期に投与するとその新生児に水腎症が発現することが報告されており、水腎症はこれら薬物の薬理作用に起因した変化であると考えられている。今回、アンジオテンシンII受容体拮抗薬であるTCV-116の周産期及び授乳期投与試験においてラットに認められた水腎症の発現機序について検討した。

【材料と方法】TCV-116の300 mg/kg/日を雌性Jcl:Wistarラットに妊娠15日から分娩後21日まで4週間経口投与し、生後0、4、7、14、21日齢及び10週齢の出生児の腎臓を病理形態学的に検査した(実験1)。次に、TCV-116の300 mg/kg/日をラットの(a)妊娠15～21日、(b)哺育0～6日、(c)哺育7～13日及び(d)哺育14～21日にそれぞれ1週間経口投与し、水腎症発現の感受期について検討した(実験2)。更に、TCV-116の300 mg/kg/日を母ラットに哺育7～13日に1週間経口投与し、同期間にその哺育児に電解質コルチコイド活性を示す酢酸デオキシコルチコステロン（DOCA)を1週間皮下投与した。同時期に哺育児の尿浸透圧を検査し、また、生後22日に剖検して腎臓を病理形態学的に検査した(実験3)。

【結果および考察】実験1では、生後14日以降の出生児に腎盂の拡張が認められ、その発現率は経時的に増加した。組織学的には、生後14日以降に腎乳頭部尿細管の減少と皮質尿細管の拡張が認められ、生後22日以降には、それらの変化に加えて好塩基性尿細管が観察された。これらの変化は7週間の休薬期間を経た10週齢児にも認められた。実験2では、出生児の離乳時における水腎症はそれぞれ(a)37.5%、(b)91.7%、(c)78.9%及び(d)25.0%であり、生後0から13日の投与で水腎症発現が高率に認められた。また、組織学的には哺育0から6日の投与群の出生児で好塩基性尿細管が認められ、哺育7から13日の投与群の出生児に腎乳頭部尿細管の減少、皮質尿細管の拡張及び好塩基性尿細管が認められた。実験3では、DOCA投与により出生児の水腎症発現及び組織学的変化は抑制され、また、出生児の成長に伴った尿浸透圧の増加がTCV-116投与により抑制されることが示された。以上の成績から、TCV-116投与により発現したラット出生児の水腎症は腎実質の組織学的変化を伴って生じ、その発現の感受期は授乳期の生後0から13日にあること、更に、アルドステロン分泌の抑制がその発現に深く関与していることが示された。これらの事実は水腎症がTCV-116の薬理作用であるアンジオテンシンII拮抗作用に起因した変化であることを示している。

P－50　微小変化型ネフローゼ症候群モデルラットにおける糸球体基底膜の蛋白透過性に対するミゾリビンの効果

○佐藤則博[1]、白岩和己[1]、甲斐清徳[1]、渡邊　厚[1]、小川慎一[1]、山本康裕[1]、
一條和幸[1]、小林洋四郎[1]、清水不二雄[2]（[1]旭化成・安全研、[2]新潟大・医・腎研）

【はじめに】　ヒトの微小変化型ネフローゼ症候群（以下MCNS）は、小児の原発性ネフローゼ症候群の約８割を占めているが、その成因については未だ明らかでない。MCNSは、高度な蛋白尿を呈するにもかかわらず、形態学的には腎糸球体上皮細胞足突起の融合などわずかな変化しかみられないという特徴を有する。今回我々は、近年注目されている5-1-6モノクロナール抗体（抗ラット糸球体上皮細胞足突起間膜抗体、以下mAb5-1-6）により作製したMCNSモデルラットを用い、免疫抑制剤であるミゾリビン（以下MZR）による発症・進展抑制効果を、尿中蛋白排泄量および腎糸球体基底膜における陰性荷電領域の変化を主たる指標として検討したので報告する。

【材料および方法】　動物は、各群１０匹のWistar系７週齢の雌ラットを用い、１群（対照）、２群（MZR 10 mg/kg）、３群（mAb5-1-6 20 mg/kg）、４群（MZR 5 + mAb 5-1-6 20）、５群（MZR 10 + mAb5-1-6 20）の５群を設けた。MCNSモデルラットは、mAb5-1-6を静脈内に単回投与し作製した。MZRは６日間あるいは１５日間の経口投与とし、４、５群のMZR初回投与は、mAb5-1-6投与の１時間前に行った。また、１群には注射用蒸留水をMZRと同様に経口投与した。１、３、５、７、１１、１４日目に各動物の２４時間尿を代謝ケージで採取し、尿中蛋白の測定を行った。mAb5-1-6投与後６日目に、各群の５匹を剖検し、うち３匹について腎糸球体基底膜における陰性荷電状態を電顕的に観察した。陰性荷電部位の検索は、polyethyleneimine（分子量1800、以下PEI）浸透法を用い、糸球体基底膜外透明層におけるPEI沈着顆粒数を計測した。

【結果】　１、２群の尿中蛋白は、試験期間を通じ9.0mg/day前後の値であり、大きな変動はみられなかった。一方、３群の尿中蛋白は、１日目より有意に増加し、３日目でピークに達した（１、２群の約１９倍）。その後徐々に減少し、１４日目ではほぼ１群と同程度まで減少した。４、５群は、１日目が増加のピークで（同約１２倍、約１０倍）、以後漸次減少傾向を示した。電顕的観察では、１、２群のPEI沈着顆粒が外透明層に規則正しく配列しているのに対し、３群ではその配列が不規則になり、また数も減少した。４、５群では、１、２群に比べ同様に減少がみられるものの、３群と比較し有意にPEI沈着顆粒数の減少抑制が認められた。

【まとめ】　MCNSモデルラットにおいて、免疫抑制剤であるMZRの投与により、尿中蛋白排泄量の増加および腎糸球体基底膜の陰性荷電の減少が抑制されることが明らかになった。

P－51

ストレプトゾトシン誘発糖尿病性腎症における高コレステロール血症の影響

○村上久子[1,2]、市村彰敏[2]、大丸　香[2]、村田晃子[2]、山口　格[1]、藤原公策[1]　([1]日大生物資源・獣医第2病理・[2]日本レダリー・医薬研)

【はじめに】

糖尿病合併症のひとつである糖尿病性腎症は、血糖コントロールの不備、高血圧、蛋白質の過剰摂取などにより増悪することが知られているが、糖尿病性腎症と高コレステロール血症の関係を詳しく検討した報告はない。今回は、糖尿病性腎症誘発ラットにコレステロールを負荷した場合の影響を検討した。

【実験材料および方法】

自家繁殖したSprague-Dawley　7週齢雄ラット12匹にStreptozotocin　(STZ)　(50mg/kg×2日)を腹腔内投与し、第2回投与後24時間に糖尿を示した10匹を2群に分け、1群には1%コレステロール含有飼料を、他群には一般飼料を4カ月間与えた。対照として、STZを投与しない別ラット12匹を2群に分けて、同様にコレステロール含有飼料または一般飼料を4カ月間与えた。観察期間終了後、全生存動物の腎臓を10%中性緩衝ホルマリン液で固定後HE、PAS染色標本を作製し、コンピュータ画像解析装置を用いて糸球体およびPAS陽性領域の面積を計測した。また、ラミニン、フィブロネクチン、コラーゲンⅣについて免疫染色を行なって観察した。

【結果および考察】

糖尿群では非糖尿病群に比べて、体重が顕著に小さく、摂餌量、飲水量および尿量が顕著に多かった。STZ投与動物は高血糖を示したが、コレステロール負荷の有無による差は認められなかった。血漿AST、ALT、Alp、尿素窒素、コレステロールおよび尿糖は、糖尿病群が明らかに高値を示し、コレステロール負荷によってその程度は増強した。一方、血漿総蛋白およびクレアチニンはコレステロール負荷糖尿病群で低値を示した。コレステロール負荷糖尿病群では、非負荷群に比べて糸球体面積が大きく、特にコレステロール負荷群ではPAS陽性領域面積が大きかった。非糖尿病群と比較して糖尿病群では、糸球体メサンギウム領域のラミニン、フィブロネクチンおよびコラーゲンⅣが強く陽性であり、コレステロール負荷によりフィブロネクチンおよびコラーゲンⅣが増強された。以上のように、コレステロール負荷によりSTZ誘発糖尿病性腎症が顕著に増強されることが明らかにされた。

P－52

肝障害ラットにおける糸球体障害増悪作用の病理学的検討

○南谷　賢一郎、柏木　豊子、西川　智
(協和発酵工業(株)　医薬研究所　病理)

【緒言】

肝臓と腎臓は生体のホメオスタシスの維持において肝腎相関といわれる密接な関連を持っている。肝硬変羅患時には糸球体にしばしば硬化性変化が生じることが知られ、肝性糸球体硬化症と呼ばれている。そこで我々は、四塩化炭素を長期投与したラットに、腎糸球体のメサンギウム細胞の膜蛋白抗原に対する抗体(抗 Thy－1 抗体)を投与して糸球体腎炎を惹起した。そして、尿中蛋白・アルブミン排泄量および糸球体病変を調べ、抗 Thy－1 抗体のみを投与したラットとの比較検討を行なった。

【実験材料および方法】

実験動物として SD 系雄性ラット(日本 SLC、6 週齢)を用い、それらに CCl_4 を週 2 回、約 3 ヶ月間経口投与して肝障害を惹起した。一部のラットを解剖し、残りのラットは 2 または 3 ヶ月間投与を休止した後、ラット Thy－1.1 モノクローナル抗体(OX-7)を投与して 7 日目に解剖を行った。対照群として olive oil のみを投与したラットに同様の処置を施した。病態の指標は、尿中蛋白(U-TP)・アルブミン(U-ALB)排泄量、及び腎臓の病理組織学的検討を行なった。また、補体 C3、免疫グロブリン IgA および TGF－β蛋白の存在を免疫組織染色法にて検討した。

【実験結果および考察】

CCl_4 を 3 ヶ月間投与した肝臓において、小葉中心性かつ、びまん性の大小不同の脂肪滴沈着、線維化、炎症細胞浸潤等の病変が認められた。また、2 または 3 ヶ月回復期間をおいた後、肝障害ラット群と対照群に OX-7 を投与したところ、両群で U-TP、U-ALB 量の増加、糸球体 PAS 陽性範囲の拡大、糸球体細胞の増殖病変が確認され、その腎障害の程度は肝障害ラット群で増悪傾向を示した。特に、2 ヶ月間投与を休止した群では、U-TP、U-ALB 量および PAS 陽性範囲の増加において、対照群との間で有意差が認められた。また、免疫組織染色の結果、肝臓において TGF－β蛋白、腎糸球体において IgA 蛋白の染色性の増加が確認された。

以上のことより、肝障害に基づいて腎臓、特に糸球体に障害が起こることが示唆され、その原因の一つとして、糸球体における IgA の沈着が考えられた。また、メサンギウム基質の増生、細胞増殖には TGF－β や PDGF などの細胞増殖因子が関与することが報告されている。今回の検討でも、肝臓において TGF－β の存在が確認されており、この因子が腎障害に関与している可能性も考えられた。

P－53

四塩化炭素誘発糸球体硬化症における休薬前および休薬後の免疫グロブリンの沈着

○緒方聖也[1]，土井邦雄[2]，板垣慎一[1]
([1] 東大 - 農 - 実験動物，[2] 同 - 獣医病理)

緒言：肝障害時にみられる腎糸球体硬化症は hepatic glomerular sclerosis と呼ばれ，IgA の沈着がみられる点から secondary IgA nephropathy に分類されることがある。また，ラットに四塩化炭素 (CCl_4) を長期間反復投与することによって，肝硬変とともに軽度の糸球体硬化症が生じることが知られている。我々はこれまで，本実験モデルにおいて糸球体硬化症の発生に先駆けて IgA，IgM，C3 の沈着がみられ，腎病変の発生にこれらの沈着の関与が示唆されること (第 13 回本学会)，CCl_4の投与終了後に休薬期間を設けると肝病変および肝機能は改善するのに対し，腎糸球体硬化症は増悪すること (第 117 回日本獣医学会) を示している。今回我々は，休薬期間における腎糸球体硬化症の増悪に対する免疫グロブリンおよび補体の関与を免疫組織化学的に検索した。

材料と方法：動物は 5 週齢のオス SD ラットを用い，0.5ml/kg 体重の CCl_4を週２回，12 週間にわたって経口投与し，最終投与の 1 日後および 4 週後に剖検した。IgA，IgM，IgG を蛍光抗体法，C3 を LSAB 法を用いて検索した。

結果：12 週間の反復投与によって軽度の腎糸球体硬化性病変が生じ，4 週間の休薬によって糸球体病変が増悪した。最終投与の 1 日後および 4 週後の動物のメサンギウム領域で IgA，IgM，IgG，C3 の沈着がみられた。

考察：休薬によって肝機能の改善がみられるのに対し，腎糸球体における免疫グロブリンおよび補体の沈着は改善されず，抗体ないしは免疫複合体沈着の継続が本モデルにおける糸球体硬化症の増悪に関与する可能性が示唆された。

血液中の免疫グロブリン濃度の変化についても検討を加える予定である。

P —54

ラット慢性腎症におけるvimentin陽性尿細管と間質線維化

○仲辻俊二，井戸側博一，平川公昭，山手丈至[1]，佐久間貞重[1](鐘紡，[1]大阪府大)

ラット慢性腎症の発生機序に関しては糸球体病変を中心に研究されているが尿細管間質の変化についての報告は少ない．演者らはシスプラチン誘発腎障害後の間質線維化にマクロファージと筋線維芽細胞が係わることを明らかにし(J Comp Pathol, 1995; Toxicol Pathol, 1996)またラット慢性腎症でもマクロファージと細胞外マトリックスの蓄積に関連性があることを報告した(第11回本学会)．近年，腎間質線維化にマクロファージのほかに尿細管上皮細胞が重要な役割を果たしていることが示唆されている．今回，ラット慢性腎症におけるvimentin陽性尿細管の出現と間質の筋線維芽細胞の動態ならびにcollagenの蓄積について免疫組織化学的に観察した．

材料と方法 動物はバリアシステム環境下で2年間飼育した無処置のF344ラット30匹と対照として8週齢の同ラット5匹を用いた．腎臓はメタカーン液で固定後，パラフィン切片を作製し，HE染色に加え，vimentin，α-smooth muscle actin(α-SMA)，desmin，collagen Ⅲ，PCNAおよび血小板由来増殖因子(PDGF)に対する免疫染色を施した．皮質部におけるvimentin陽性尿細管数およびα-SMA陽性細胞数を求めたほか，collagen Ⅲ染色標本を用いて画像解析装置により間質の線維化率を算出した．

結果 皮質部尿細管におけるvimentinの発現は主としてHE染色では好塩基性細胞質で基底膜の肥厚したいわゆる再生尿細管に観察された．α-SMA陽性細胞は硬化した糸球体の周囲のほか，vimentin陽性尿細管の周囲にみられ，同部位ではcollagen Ⅲの蓄積の増加が認められた．これらの細胞はdesminに対しても陽性を示し活性化した筋線維芽細胞と考えられた．軽度～中等度の慢性腎症ではvimentin陽性尿細管数およびα-SMA陽性細胞数はいずれも病変の進行に伴って増加し，両者の間に有意な相関性がみられた(下図)．一方，高度の線維化のみられる終末像の腎臓では線維化率は最大を示したがvimentin陽性尿細管数およびα-SMA陽性細胞数はいずれも減少した．vimentin陽性尿細管ではPCNA標識率が増加し高い増殖活性を示し，細胞質内にはPDGFの発現が認められた．

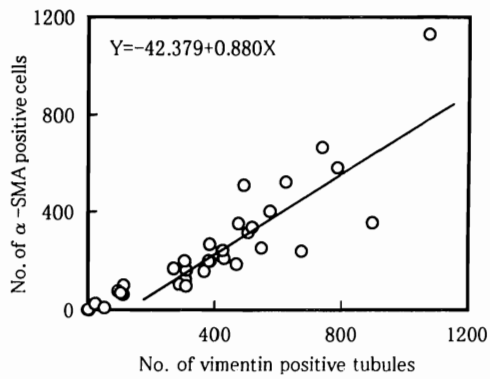

まとめ ラット慢性腎症における間質線維化に筋線維芽細胞が関係していることが明らかとなった．さらにこの筋線維芽細胞の活性化およびcollagenの蓄積には再生尿細管が重要な役割を果たしていることが示唆された．しかし，終末像の腎臓では線維化の進行は尿細管再生現象よりもむしろマクロファージや細胞外マトリックス代謝異常などの他の因子による影響が強いものと考えられる．

P —55

CDDPを中心とした多剤併用化学療法における臓器毒性の検討

林　美樹[1)]、大園誠一郎[1)]、山口尚子[1)]、北川恒代[1)]、松木　尚[1)]、平尾佳彦[1)]、岡島英五郎[1)]、北堀吉映[2)]、仲川嘉紀[2)]、日浅義雄[2)]（奈良医大泌尿器科[1)]、第2病理[2)]）

［目的］泌尿器科領域における癌化学療法の治療成績はCDDPを中心とする多剤併用化学療法の導入により著しく向上した。しかし、臨床的には各化学療法剤のもつ副作用が問題となることがまれではない。今回、われわれは、動物を用いて、尿路上皮腫瘍に対して用いるregimenのCAP(CPM+ADM+CDDP)療法およびM-VAC(MTX+VCR+ADM+CDDP)療法を臨床と同様のscheduleで行い、主要臓器に対する影響につき病理組織学的検討を行った。さらに、これらのregimenを構成する各化学療法剤の単剤投与の影響についても同様に検討した。

［材料と方法］10週齢のFischer 344雄性ラットを計360匹用いた。まず、CAP療法では80匹を、CAP療法3サイクル施行し3週後および10週後に屠殺する群、CAP療法5サイクル施行し3週後および10週後屠殺する群、さらに各群の対照群の8群に分けた。M-VAC療法では80匹を、M-VAC療法2サイクル施行し4週後および10週後に屠殺する群、M-VAC療法3サイクル施行し4週後および10週後に屠殺する群、さらに各群の対照群の8群に分けた。また、両regimenを構成する各化学療法剤、すなわちCPM、ADM、CDDP、MTX、VCRの単剤での検討についても、同様にラット200匹を40群に分けて行った。CAP療法、M-VAC療法、各単剤での薬剤投与は、全て腹腔内投与とし、投与時期は各regimenにおける投与scheduleに準じて行った。屠殺後、心、肝、脾、腎、精巣の病理組織学的検索を行い、臓器毒性の可逆性、非可逆性についても検討を加えた。

［結果］CAP療法における臓器毒性は腎における変化がもっとも重篤であり、degeneration of proximal convoluted tubulesはサイクル数の多い群に強く認められたが、可逆性であった。Proliferation of renal tubulesはサイクル数に関係なく認められたが、サイクル数の少ない群では可逆性、多い群では非可逆性であった。つぎに、M-VAC療法においても腎の変化はCAP療法と同様に認められたが、CAP療法と比較するとその変化は軽度と考えられた。しかし、精巣においての変化は重篤で、非可逆性であった。最後にCPM、ADM、CDDP、MTX、VCRの各単剤での臓器毒性については、CDDPのみ、腎においてdegeneration of proximal convoluted tubules、proliferation of renal tubulesが認められたが、いずれも可逆性であった。

［結語］以上より、ラットにおけるCAP療法、M-VAC療法およびCPM、ADM、CDDP、MTX、VCRでの臓器毒性は、CDDPによる腎毒性がもっとも重要であることが示唆された。

P－56

高フルクトース食負荷ラットにおける アセトアミノフェン腎毒性増強の性差

○石田 勝彦，永松 奈美，奥田 龍太郎，池上 仁，伊藤 今日子，福田 豊，
温井 英一，土井 邦雄[1]（山之内製薬，[1]東大 農 獣医病理）

【背景および目的】 高フルクトース食(HFD)を負荷させたラットは，高トリグリセリド血症，高インスリン血症，インスリン抵抗性，高血糖などを呈し，ヒトのsyndrome X型糖尿病あるいは高脂血症に似た病態を示す．我々は以前に本病態モデルラットではアセトアミノフェン(APAP)による肝毒性が抑制され，腎毒性が増強されることを報告した．また，ラットではAPAP肝毒性および腎毒性に対する感受性に顕著な性差があることが報告されている．そこで，今回，本病態モデルにおけるAPAP毒性の修飾機構にも性差があるかどうかを検討した．

【方法】 8週齢の雌雄のSDラットに標準飼料あるいはHFD(60%フルクトース含有)を1週間自由摂取させた後にAPAP 800 mg/kgを単回腹腔内投与した．APAP投与の24時間後の肝傷害および腎傷害を病理組織学的に検査した．さらに雄ラットについては去勢あるいは去勢後estradiol投与の影響についても同様に検査した．

【結果】1週間のHFD負荷により雌雄ともに同程度に高トリグリセリド血症および軽度の高コレステロール血症を示した．血糖値には標準飼料飼育ラットと差がみられなかった．

雄の標準飼料飼育ラットでは，小葉中心性の広範な壊死を特徴とする重度の肝傷害および近位尿細管上皮の単細胞性壊死を特徴とする軽度の腎傷害を示した．雌の標準飼料飼育ラットでは，肝傷害は認められず，腎傷害も雄に比較してさらに軽度であった．雄ではHFD負荷により肝傷害を示す例はほとんどみられなくなった．逆に，腎傷害は著しく増強し，近位尿細管直部のほぼ全域の上皮細胞が変性壊死に陥り，遠位尿細管および集合管内には多量の尿円柱がみられた．これに対し，雌ではHFD負荷により肝傷害は影響を受けず，腎傷害もごく軽度に増強するに過ぎなかった．さらに，雌のHFD負荷ラットでは，約半数例が死亡する用量のAPAP (1000 mg/kg)を投与しても顕著な腎毒性の増強はみられなかった．雄でみられたHFD負荷による著しいAPAP腎毒性の増強は，7週齢時に去勢を行った際には変化しなかったが，4週齢時に去勢を行った際には幾分軽減し，さらにestradiolを投与することによりこの軽減効果は一層増加した．

【まとめ】

以上の結果より，HFD負荷ラットでみられるAPAP肝腎毒性の修飾現象には顕著な性差が存在し，雄ではHFD負荷によりAPAPの肝毒性の抑制および腎毒性の増強が顕著にみられるのに対し，雌ではHFD負荷はAPAPの肝腎毒性にほとんど影響しないことがわかった．また，雄でみられるHFD負荷によるAPAP腎毒性の増強は性成熟以前に雄性ホルモンを抑制し，雌性ホルモンを増加させることにより軽減されるが，性成熟後では効果がないことが分かった．

P－57

シスプラチン腎細胞障害の抑制作用を示すウリナスタチンの細胞内分布

○下井昭仁、冨田和夫、桑山知登世、柿沼千早、
渡辺満利　（持田製薬・安全性研究所）

目的：シスプラチン（ＣＰ）は抗腫瘍剤として広く使用されているが、腎毒性が主なdose limiting factorとなっており、腎毒性軽減を図ることが臨床において重要である。ウリナスタチン（ＵＴＩ）はヒト尿由来の糖蛋白質で、trypsin, α-chymotrypsin hyaluronidase, elastase, plasminなどの阻害作用およびライソゾーム膜、細胞膜安定化作用を有し、主として膵炎の治療薬として用いられているが、近年、ＣＰの腎毒性を軽減させることが臨床および動物実験で報告されている。そこで、ＵＴＩの腎障害抑制作用機序解明の一つとして、ＵＴＩが細胞内でどの小器官に分布してＣＰの腎毒性を抑制するかを明らかにするために、腎尿細管上皮由来の株化培養細胞を用い、免疫電顕法によりＵＴＩの細胞内分布を調べた。

方法：細胞はラット腎由来の NRK-52E 細胞を用いた。培養液中にＣＰ 0.5, 1.0μM を添加、これら用量のＣＰに加えＵＴＩ10.000 U/mlを添加、ＵＴＩ 10.000 U/ml のみを添加および薬物無添加の条件で培養し、24および48時間後に培養液中のＬＤＨ活性を測定した。これらの細胞およびＣＰ10μM 添加培養の細胞について培養４８時間後に透過電顕により細胞内小器官の変化を観察した。ＵＴＩの細胞内分布を、ＵＴＩのみを添加培養した細胞およびＣＰ＋ＵＴＩ を添加培養した細胞について、0.2% glutaraldehyde + 4% paraformaldehyde 液で固定し、LR White に包埋した超薄切片を用い、ウサギ抗ＵＴＩ抗体と金コロイド標識二次抗体を用いた免疫電顕法によりＵＴＩの細胞内分布を調べた。

結果および考察：ＣＰの 0.5, 1.0 μM 添加では４８時間後にＬＤＨの漏出が増加したが、ＵＴＩ10.000 U/ml を加えることによりＣＰによるＬＤＨ漏出は抑制された。また、ＣＰ 1.0μM添加では endocytic vesicle の増加と空胞が生じ、10μM添加ではapoptotic body を有する細胞が多数観察された。免疫電顕法により、ＵＴＩだけの添加培養ではＵＴＩはendocytic vesicleとライソゾームに局在しており、ＣＰとＵＴＩを同時に加えた細胞ではＵＴＩは空胞に多く分布していた。

ＵＴＩがＣＰによる初期変化として形成された空胞に分布しており、同時にＣＰによるＬＤＨの漏出を抑制したことは、ＵＴＩがＣＰの初期障害小器官の膜を安定化しＣＰの細胞障害を抑制することを示すものと考えられる。

P −58

腎発癌剤臭素酸ｶﾘｳﾑおよびﾊﾟﾗｼﾞｸﾛﾛﾍﾞﾝｾﾞﾝ13 週間投与によるラット腎病変の比較

梅村隆志、佐井君江、長谷川隆一、井上達、黒川雄二（国立衛試・毒性）

食品添加物の臭素酸ｶﾘｳﾑ($KBrO_3$)および防虫剤のﾊﾟﾗｼﾞｸﾛﾛﾍﾞﾝｾﾞﾝ(pDCB)は何れもｴｰﾑｽ試験陰性ながらその 2 年間の投与によりﾗｯﾄ腎臓に腺癌を引き起こす。また、何れもその短期投与により雄ﾗｯﾄ尿中蛋白 α2u-globulin の蓄積を引き起こすことが知られている。しかし、その発癌率を比較すると pDCB の 14%に対し $KBrO_3$ では 85%と著しく高いことが報告されている。そこでこの発癌率の差異の原因を探る目的で、それぞれ発癌試験に用いられた用量、投与経路で 13 週間ﾗｯﾄに投与し、腎臓の病理組織学的検索とともに細胞増殖活性および酸化的 DNA 損傷について比較検討した。

材料・方法

雄 5 週齢、1 群 5 匹の F344ﾗｯﾄに $KBrO_3$ を 500ppm の濃度で飲水投与し、また pDCB を 300mg/kg の用量で週 5 日、強制経口投与した。それぞれ 13 週間の投与後解剖し、腎臓重量を測定、左腎の一部をﾄﾞﾗｲｱｲｽｱｾﾄﾝにて凍結後、核内 DNA を抽出し、電気化学検出器にて 8-hydroxydeoxyguanosine(8-OHdG)ﾚﾍﾞﾙを測定した。また、残りはﾎﾙﾏﾘﾝ固定後、HE 染色、Azan 染色および抗 α2u-globulin 抗体による免疫染色を施した。右腎は冷ｱｾﾄﾝ固定後、γ-GT-BrdU 免疫染色を施した。

結果・考察

何れの投与群においても近位尿細管細胞質内に好酸性小体の沈着が認められ、この顆粒は Azan 染色で橙色、α2u-globulin 抗体陽性であったが、その蓄積程度は $KBrO_3$ 投与群が pDCB 投与群に比べて強かった。一方、尿細管上皮の変性は pDCB 投与群が強く、細胞壊死物質を充満した皮髄境界部尿細管の拡張が認められた。 γ-GT-BrdU 免疫染色の結果は、何れの投与群も近位曲部尿細管上皮細胞で対照群と比べて有意の高い BrdU 標識率が認められ、近位直部および遠位尿細管では対照群との間には差は認められなかった。8-OHdGﾚﾍﾞﾙは $KBrO_3$ 投与群で有意の高い値が認められたが pDCB 投与群では変化が認められなかった。今回の結果、両物質ともに α2u-globulin の沈着が認められ、その部位に高い細胞増殖活性が認められた。しかし $KBrO_3$ 投与群で認められた酸化的 DNA 損傷は pDCB 投与群では認められず、α2u-globulin 腎症に酸化的ｽﾄﾚｽが加わることが $KBrO_3$ の高い発癌率の原因であることが示唆された。

P－59

N-ethyl-N-hydroxyethylnitrosamine によるラット腎腫瘍発生における glutathione, cysteine, diethyl maleate の影響

○仲川嘉紀，妻谷憲一，趙　順規，佐藤元信，北堀吉映，小西　登，日浅義雄　（奈良医大・２病理）

【目　的】DNA 損傷を抑制する作用があると考えられている glutathione や cysteine の投与，また逆に glutathione の作用を抑制させる作用のある diethyl maleate の投与が N-ethyl-N-hydroxyethylnitrosamine (EHEN)によるラット腎腫瘍発生に如何なる影響をおよぼすか病理組織学的に検討した．

【方　法】6 週齢 Wistar 雄性ラットを各群 12 匹ずつ分け，0.5% glutathione, 0.25% cysteine, 0.2% diethyl maleate をそれぞれ粉末基礎食に混合し２週間投与した後 1000ppm EHEN を２週間飲水投与し，その後 10000ppm trisodium nitrilotriacetate monohydrate (NTA) を粉末基礎食に混合し 18 週間投与した群と，glutathione, cysteine, diethyl maleate をそれぞれ EHEN と同時に２週間投与し，その後 NTA を 18 週間投与した群を作成した．1000ppm EHEN を２週間飲水投与した後，0.5% glutathione, 0.25% cysteine をそれぞれ10000ppm NTA とともに 粉末基礎食に混合し18週間投与した群と，EHEN を２週間飲水投与した後 glutathione, cysteine および NTA を 18 週間単独投与した群を作成した．

全ラットは EHEN 投与終了１週間後に片側の腎臓を摘出した．投与終了後全ラットを屠殺し，腎の病理組織学的検討を行った．

【結　果】glutathione と cysteine はいずれも EHEN と同時投与群においては EHEN における腎腫瘍発生を抑制し，diethyl maleate は EHEN と同時投与すると EHEN における腎腫瘍発生を促進させる傾向を認めた．glutathione および diethyl maleate を EHEN 投与前に投与すると，NTA の腎腫瘍発生促進効果は軽減したが，cysteine を EHEN 投与前に投与すると，その効果を促進した．glutathione を NTA と同時投与しても NTA の促進効果に変化は認められなかったが，cysteine を NTA と同時投与するとその効果を促進させた．

【結　語】各３薬剤の投与時期の違いにより，EHEN の腎腫瘍発生を抑制あるいは促進することから，今後は cell cycle との関係につき検討を要するものと思われる．

P－60

PhenacetinとBBNによりNON/Shiマウスに誘導される転移好発性腎盂癌の発生経過に関する免疫組織学的解析

○鰐渕英機、村井　隆、森　聖、李　祺家、桝田周佳、福島昭治
（大阪市大・医・1病理）

【緒言】腫瘍の浸潤・転移には、腫瘍細胞の接着性の減弱、基底膜の破壊、浸潤部での増殖と血管内への侵入、さらに転移巣での血管からの遊出と増殖など複数のステップを必要としている。我々は、これまで水腎症を自然発症するNON/Shiマウスがphenacetin（Ph）とN-butyl-N-(4-hydroxybutyl)nitrosamine(BBN)により転移能を有した腎盂癌を発生することを明らかにしてきている。今回は、PhとBBNにより誘発される転移好発性腎盂癌の発生過程の特徴を免疫組織学的手法を用いて経時的に検索した。

【材料と方法】7週齢のNON/Shiマウスの雄65匹を用い、2%Ph含有飼料を12週間投与後、0.05%BBNを6週間飲料水で投与し、その後は基礎飼料で34週まで飼育した。実験開始後、0,12,14,16,18,22,26,30,34週にそれぞれ5または10匹づつ屠殺し、尿路系の病変を病理組織学的に検索するとともに免疫組織学的に解析した。免疫組織には凍結切片を用い、使用した抗体は、抗ラミニン抗体、抗コラゲンIV抗体、抗第VIII因子抗体、抗Eカドヘリン抗体で、ABC法を用いて染色した。

【結果】水腎症は12週より全例にみられた。腎盂粘膜には14週から上皮異形成がみられ、腎盂癌の発生は22週で10%,26週で50%,30週で50%,34週で80%であった。腎盂癌の肺転移は、26週で10%,30週で20%,34週で40%に認められた。一方、膀胱粘膜には14週から異形成が認められ、膀胱癌の発生は22週で10%,26週で30%,30週で40%,34週で40%であった。また、尿管腫瘍が30週と34週で10%および20%みられた。免疫組織学的に腎盂癌の浸潤部では、粘膜基底膜の破壊と浸潤癌周囲の新たな基底膜の形成、腫瘍血管の誘導がみられた。Eカドヘリンの発現は、癌浸潤部では不均一となり、肺転移巣では減弱・消失していた。

【結論】NON/ShiマウスにPhとBBNで発生する腎盂癌では、その浸潤と転移に、腫瘍細胞のEカドヘリン減弱による接着性の減退、腫瘍基底膜の破壊と再生、腫瘍血管の誘導が深く関与していることが明らかとなった。

P－61 SD/gShiラットの膀胱発癌物質N-butyl-N-(4-hydroxybutyl)-nitrosamineに対する感受性

○村井 隆[1,2]、森 聖[1,2]、細野素子[2]、高嶋 彰[2]、森 幸雄[3]、小出彰宏[3]、福島昭治[1]
([1] 大阪市大・医・1病理、[2] 塩野義製薬・油日ラボ、[3] 岐阜薬科大)

小型の精巣ならびに副生殖腺を有するSD/gShiラットでは、N-butyl-N-(4-hydroxybutyl)nitrosamine (BBN)による膀胱癌発生率が他系統のラットに比較して低いことを見いだした。このラットに性腺刺激ホルモン(PMS)を投与すると、副生殖腺重量が増加することから、テストステロン等の性ホルモン分泌が生殖腺の小型化に関連していることが推察された。また、テストステロンはBBNによる膀胱発癌を増強することが報告されている。今回、SD/gShiラットのBBN感受性とBBN代謝能およびPMSの関連について検討を加えた。[材料および方法] 動物は油日ラボのSD/gShiおよびSD/cShiラットを用いた。実験1:BBNを0.05%の濃度で飲料水に溶解し、6週齢の雄性SD/gShiラット15匹およびSD/cShiラット21匹に12週間自由摂取させた。その後、10週間休薬した。実験期間は22週間で、膀胱腫瘍を病理組織学的に検索した。実験2:BBNを0.025%の濃度で飲料水に溶解し、6週齢のSD/gShiおよびSD/cShi雄ラットに4週間自由摂取させた。実験期間は4週間で、BrdU標識によりDNA合成能を検索した。実験3:SD/gShiラット雄に6週齢より3週間、PMSを100unit/0.1ml/100g体重の用量で週3回皮下投与した後、 BBN 10mg/kgを一回経口投与した。無処置のSD/gShiおよびSD/cShiラット雄9週齢にも同様にBBNを投与した。投与4時間後に膀胱内尿を採取し、BBN代謝物であるN-butyl-N-(3-carboxypropyl)nitrosamine (BCPN)の濃度を測定した。
[成績] 実験1:SD/gShiラットにおける膀胱癌の発生率と個数は3/15(20%)と0.2個/ラットであった。一方、SD/cShiラットのそれらは14/21(67%)と1.5個/ラットであり、有意差が認められた。実験2:膀胱粘膜上皮細胞のBrdU標識率の平均値はSD/gShiラットで1.4%であり、SD/cShiラットで2.2%であった。実験3:BCPNの尿中濃度の平均値はSD/gShiラットで53μg/ml、SD/cShiで161μg/mlであり、PMSを投与したSD/gShiラットでは43μg/mlであった。
[結論] SD/gShiラットはBBNに対して低感受性であることが明らかとなった。また、BCPN尿中濃度から、SD/gShiラットのBBNに対する感受性はBBN代謝能に起因することが推察された。しかし、PMSはSD/gShiラットにおけるBBN代謝に影響を与えないことがわかった。

P－62　アントラセンを13週間経口投与したマウスの膀胱上皮細胞内に認めた好酸性微小顆粒

○相磯成敏[1]、竹内哲也[1]、野田圭介[1]、櫻ゆみ[1]、妹尾英樹[1]、片桐卓[1]、長野嘉介[1]、
山内勝彦[2]、奥平雅彦[1]（日本バイオアッセイ研究センター[1]、京浜予防医学研究所[2]）

【はじめに】 アントラセンはアントラキノン染料、カーボンブラック、殺虫剤及び木材防腐剤等の原料として産業界で多用されている。今回、労働省の委託によるラットとマウスを用いて実施したアントラセンの癌原性の投与濃度設定試験(13週間の経口投与)でマウスの膀胱上皮細胞に興味深い現象を観察したので報告する。

【材料と方法】 6週齢の F344/DuCrj ラット及び Crj:BDF$_1$マウス（日本チャールス・リバー㈱)の雌雄各10匹/群に、アントラセンをラット、マウス共に0、400、2,000、10,000 及び50,000ppmの割合で粉末飼料(オリエンタル酵母工業㈱)に混合して13週間自由摂取させた。投与終了後、生存した全例を剖検のうえ、全臓器を10%緩衝ホルマリン液で固定、常法に従ってH&E染色標本を作製し、さらに Masson trichrome stain、 PAS reaction、 Berlin blue stain、 Alcian blue stain (pH2.5)、 Nile blue stain、 Klüver-Barreera's stain、 Feulgen reaction、 Methylgreen pyronin stain、 Schmorl method の各染色を施し検索に供した。

【結果】 雄は2,000ppm以上、雌は10,000ppm以上の濃度を投与したマウスの膀胱粘膜の表層上皮細胞の胞体内に大きさがほぼ均一でエオジン好性の光輝性小顆粒が充満する所見を認めた。この変化を示す表層上皮細胞は著明に腫大しており、上記の顆粒はとくに核上部に密在している。この顆粒について上記の各種染色を施したところ、Masson trichrome stain で赤色に染まった以外は、いずれの染色でも陰性であった。なお、希ではあるが、低濃度投与群及び対照群のマウスにも同様の染色性を示す微小顆粒をごく僅かに有する上皮細胞が認められた。一方、ラットの膀胱には、投与群、対照群ともに上記顆粒の出現を認めなかった。

【考察及びまとめ】 この顆粒の本体については不明であるが、膀胱上皮細胞の微細構造から推測して、(1)過剰に形成された膜構造(紡錘形空胞)がライソゾームで処理された遺残体、(2)サルの膀胱で報告されているトノフィラメントの凝集物、(3)アクチンフィラメントの凝集物、あるいは(4)変性膨化したミトコンドリアの可能性等について現在検討を進めている。

P－63

L-システインによるラットの精子肉芽腫に関する検討

○澤本　修，萩原里香，姜　定克，山下邦弘，篠原誠治，森　峰雄，
栗栖和信，久保秀治　（大塚製薬工場・鳴門研）

薬物誘発性の精子肉芽腫に関する報告は極めて少ない．一方，L-システインは，生体内に存在するアミノ酸の一つであり，食品添加物や医薬品としても広く用いられている．また，その毒性は古くから知られており，主に肝，腎および脳（若齢動物）に見られることが報告されているが，精子肉芽腫の発生については報告されていない．そこで今回，L-システインの投与による精子肉芽腫について経時的に検討したので報告する．

【材料及び方法】 6週齢のSD系ラットにL-システインの5%水溶液を尾静脈内に1000mg/kg（5ml/kg/min）投与した．投与期間は1，3，7，10，14，28日間（各10匹）とし，1，14，28日に対応する無処置対照を設けた．投与終了翌日に剖検し，精巣上体，精巣および前立腺について病理組織学的に検索した．

【結果および考察】 肉眼所見：10日間投与群で1例，14日間投与群で5例に精巣上体体部から尾部にかけて腫大が認められた．28日間投与群では7例で精巣上体尾部および体部に黄白色の結節（直径2～7mm）が見られ，うち5例は両側性であった．病理組織学的所見：精巣および前立腺では著変は認められなかった．精巣上体では，1～7日間投与群では著変は認められなかった．10および14日間投与群では，精巣上体管の拡張を伴った間質の水腫が認められ，この上皮の丈は低く，一部の例では核分裂像や好中球の浸潤，管腔内に精巣上体管上皮由来とみられる細胞残査も認められた．さらに，10日間投与群の2例では，単発性の精子肉芽腫が片側の精巣上体に認められ，1例は水腫を伴っていた．28日間投与群では7例に1～十数個の精子肉芽腫が尾部～体部に認められ，その7例では水腫を伴っていた．一部で精巣上体管上皮の過形成が認められた．薬物誘発性の精子肉芽腫として，DL-エチオニン，グアネチジンおよびL-ヒスチジンが知られており，一般に精巣上体管上皮の障害と壊死に後続する精子に対する炎症反応と考えられている．アミノ酸の1つであるL-システインの過剰投与によっても，同様の精子肉芽腫が高率に発現することが明らかとなった．

【まとめ】L-システインの投与によりラットの精巣上体の尾部から体部に精子肉芽腫が認められた．この精子肉芽腫は10日間投与以降より見られ，28日間投与ではその発現頻度，程度が増強した．精子肉芽腫を誘発する薬物の1つとして，L-システインが加えられた．

P－64　Ethinylestradiolによるラット精巣上体の萎縮過程における病理組織変化について

○土屋毅幸，佐野文子，小林　潔，後藤和広，杉本次郎，務台　衛
（三菱化学横浜総研　安全性研究所）

【緒言】我々は，第１２回日本毒性病理学会においてEthinylestradiol(EE)によるラット精巣の萎縮過程および回復性について報告した．今回は，EEによるラットの精巣上体の萎縮過程および回復性について病理組織学的に検討したので報告する．

【材料と方法】１０週齢のSDラット３２匹にEE(0, 3.0mg/kg)を４週間反復強制経口投与し，２，３，４週間投薬後および７週間休薬後に剖検した．剖検後，精巣上体を10%中性緩衝ホルマリンで固定し，パラフィン切片を作製した後，H.E.染色，アポトーシス鑑別のためTUNEL法を実施し観察した．

【結果】２週間投薬後，EE群において精巣上体体部の限局した部位に精巣上体管上皮のアポトーシスの発現を伴う管腔の狭小化が認められた．その部位では，上皮細胞に多層化が認められた．その他，尾部間質の軽度の増生および管腔内の精子減少が認められた．

３，４週では，頭部，体部，尾部いずれの部位においてもアポトーシスは，ほとんど認められず管腔の狭小化，上皮細胞の萎縮および間質の増生が精巣上体全域に認められた．管腔が狭小化し萎縮した精巣上体管の上皮には，２週間投薬後と同様に多層化する傾向が認められた．管腔内では，著しい精子減少および剥離精上皮細胞の出現が認められた．７週間休薬後にはこれらの変化は，ほとんど認められなかった．

【まとめ】EEによる精巣上体の初期病変として，体部の限局した部位に精巣上体管上皮のアポトーシスの発現を伴う管腔の狭小化が認められ，その後，精巣上体全域の萎縮へと進展した．

以上より，EEによる精巣上体管の萎縮には，初期過程において部位特異性があると考えられた．また，これらの変化には回復性があると考えられた．

P－65

ラットにおける薬剤誘発性ライディヒ細胞腫及び過形成病変の免疫組織化学的検討

○市村英資，吉兼崇彦，内田則子，後藤絵梨，江原敬子，林幹人
（日本化薬株式会社　創薬本部　技術開発部門）

目的

ヒト正常ライディヒ細胞では，男性ホルモンに代表されるステロイド合成，局所血圧の調節に関与するレニン・バソプレッシン分泌及び神経内分泌の存在が報告されている．ラットではLH及びLHRH受容体が種特異的に多く存在し，この事がラットでライディヒ細胞腫がヒトに比べ，高頻度で発生する原因として示唆されている．また，種々の薬剤で雄ラットにライディヒ細胞腫及び過形成が誘発される事が知られている．しかし，ラットのライディヒ細胞腫及び過形成に対する免疫組織化学的報告は少ない．そこで，今回我々は薬剤により誘発されたSD系ラットのライディヒ細胞腫及び過形成について，種々の免疫組織化学的検討を行ったので報告する．

材料，方法

薬剤により誘発された57週齢雄ラットのライディヒ細胞腫及び過形成の各20例を検索に供した．免疫組織化学的検討は中間フィラメントとしてケラチン，ビメンチン，ホルモン関連でアンドロジェン受容体，エストロゲン受容体，局所血圧の調節に関与するバソプレッシン及び細胞増殖マーカーであるPCNAについて実施した．

結果及び考察

中間フィラメントのマーカーでは，ビメンチンがライディヒ細胞腫及び過形成共に陽性であり，ケラチンが陰性であり，非上皮性性格を示した．また，バソプレッシンはライディヒ細胞腫及び過形成共に弱陽性であり，ラットにおいてもヒト同様に局所血圧の調節に関与すると思われた．細胞増殖マーカーであるPCNA染色の結果，ライディヒ細胞腫及び過形成の陽性率は共に低く，この腫瘍の増殖速度が遅い事を示した．なお，PCNA陽性率はライディヒ細胞腫と過形成間で有意差は認められなかった．

アンドロジェン受容体はライディヒ細胞腫及び過形成共に陽性であり，アンドロジェンのオートクリン機構の存在が示唆された．しかし，その染色強度は陽性対照とした正常前立腺上皮細胞に比べて弱いものであった．エストロゲン受容体は全例陰性であった．

P－66

F344ラット精巣における間細胞増殖性病変のホルモン免疫組織化学および細胞動態解析

○磯和 弘一[1,2], 酒井 洋樹[1], 柳井 徳磨[1], 倉本 和直[3], 佐藤 靖[4], 柵木 利昭[1]
[1]岐阜大・農・獣医・病理,[2]日本生物化学センター,[3]東京都老人総合研,[4]雪印安全研

【緒言】F344 ラットを長期飼育すると雄精巣に 12 カ月齢頃より Leydig 細胞由来の nodular hyperplasia および interstitial cell tumor が高率に発生する. 間細胞腫の腫瘍細胞は形態から3型に分けられるが, それぞれの生物学的性状については不明な点が多い. 無処置雄 F344 ラットの精巣に発生した Leydig 細胞由来の増殖性病変について, ホルモン免疫組織化学および細胞動態につき検討したので報告する.

【材料および方法】12ヶ月齢および24ヶ月齢の無処置 F344/DuCrj 雄ラット各 10 例を用いた. 動物は安楽死後, 全身臓器の肉眼観察し, 精巣を固定後, 定法に従いH・E染色標本を作製し組織学的に検索すした. 精巣の paraffin 切片につき, LSAB 法による酵素抗体法により抗 testosterone, 抗 estradiol, 抗 vimentin および抗 cytokeratin 抗体を用いて免疫組織化学的に検索した. 細胞動態解析では同様の方法で抗 PCNA 免疫染色を施し正常部位, 反応性増生, 結節性過形成, 間細胞腫の各成分につき PCNA 標識率を計測した.

【結果および考察】精巣を検索したところ, 12 ヶ月齢群では結節性過形成が, 24 ヶ月齢群では間細胞腫がそれぞれ全例に認められた. 結節性過形成は, 好酸性の豊富な細胞質を有する立方状の多角形細胞より構成されていた. 間細胞腫では, 既に報告されている3つの型の細胞が混在して認められた. 即ち, 円形ないし卵円形核を有する好酸性の豊富な細胞質を有する立方状の多角形細胞(第 1 型), 第 1 型の細胞に類似するが細胞質内に空胞が目立つ淡明な細胞(第 2 型)および好塩基性のクロマチンに富む核を有し, 細胞境界が不明瞭な小型リンパ球様細胞(第3型)が認められた. 第2型細胞巣内に嚢胞形成, 出血あるいは色素沈着等変性変化が高率に認められ, 第 3 型の細胞は第 1 および 2 型細胞の充実性増殖巣の辺縁に圧排される様に存在していた. 免疫組織学的には, 一部の第 1 および 2 型細胞の細胞質内に抗 tesatosterone 陽性像が認められた. 第 3 型細胞に陽性像は認められなかった. いずれの細胞も抗 vimentin 陽性を示した. PCNA 標識率は結節性過形成, 間細胞腫とも 5%以下の低い標識率を示したが, 正常細胞に比較して有意に高い値であった. 反応性増生細胞では有意な高値は認められなかった. 間細胞腫内の各細胞型の比較では, 第1型の細胞巣が最も高く(4.4%), 以下第 2 型細胞で(2.1%), 第 3 型細胞は最も低い標識率(0.6%)を示した.

F344 ラットの精巣間細胞腫は生物学的にも良性であることが細胞動態の上からも確かめられた. 間細胞腫の主要成分は第 1 型細胞であった. クロマチンに富む核を有し, 細胞境界が不明瞭な小型リンパ球様細胞は, 免疫組織化学的にホルモンに反応を示さない, 増殖活性の低い間細胞集団であり, 第 2 型細胞は両者の中間型細胞であると推察された.

P－67

Jcl:Wistar ラット精巣における Leydig cell および精上皮の経時的変化

○工藤　佳代子、吉田　緑、高橋　正一、安藤　進、飯塚　生一、
白木　克尚、前川　昭彦　　（佐々木研・病理部）

【はじめに】　精巣の focal Leydig cell hyperplasia(FLCH)および diffuse Leydig cell hyperplasia(DLCH)は、加齢性変化としてラットでしばしば観察されるが、両者の形態学的および生物学的な特徴は必ずしも明らかではない。また、精巣毒性を検出する方法の一環として精子形成サイクルの形態学的計測が行われているが、週齢を考慮に入れた背景データに乏しい。以上のことから Jcl:Wistar ラットを用い、精巣の FLCH と DLCH の発生状況および精上皮の形態学的変化について検索したので報告する。

【材料および方法】　Jcl:Wistar 雄ラット 56 匹を用い、11,20,33,56,65,78,93 週齢時において、それぞれ 5-10 匹を断頭採血後精巣を採取し、ブアン液で固定後パラフィン切片とし、HE 染色、PAS 染色を施した。正常 Leydig cell(LC)と比較して核が明るく、胞体の豊かな LC が十数個以上結節状に集簇したものを FLCH、精細管の周囲に瀰漫性に集簇してみられるものを DLCH とし、その発生頻度、個数について各週齢毎に検索した。さらに PCNA 染色により LC の細胞増殖能を検索した。また、精上皮について形態計測を行った。その他、血清中の LH の測定も行った。

【結果】　33W より FLCH がみられ、週齢とともにその個体数、個体当たりの出現数ならびに大きさが増加する傾向がみられ、93W では LC tumor が発生した。一方、DLCH は 20W より観察されたが、その頻度は経時的に増加せず、また出現部位は萎縮精細管の周囲にのみみられ、FLCH の出現部位とは異なっていた。LC の PCNA 陽性率は週齢とともに低下したが、正常部位と比較して FLCH では高値を、DLCH では低値を示した。

精巣の形態計測では、精粗細胞のアポトーシス様変化や精子の retention が 11w より散見されたものの、精上皮数には加齢による明らかな差は認められなかった。

【まとめ】　以上のことから、FLCH は 30 週齢より出現し、その頻度、出現個数は週齢とともに増加し、正常 LC に比べ細胞増殖能が高く、LC tumor の前癌病変であると考えられた。一方、DLCH は経時的に増加せず、PCNA 陽性率も低く、FLCH と位置的相関性もないことから、萎縮精細管に伴う二次的変化であると考えられた。また Jcl:Wistar ラットでは、精上皮に若齢から形態学的所見が散見されるものの 93 週までの形態計測値に大きな変化はみられず、加齢による影響が少ないことから、この系統のラットは精巣毒性の検出に適しているものと思われた。

P－68

イヌ精巣における未成熟精細管と萎縮精細管の判別法の検討

○町田一彦、結城政和、山口達也、伊藤聖一、相内聖峰（実医研・病理研究部）

イヌの精巣は生後７カ月前後で性成熟に達することが知られているが、農薬の毒性試験ではガイドラインにより４－６カ月齢から試験に用いることが定められており、また医薬品の毒性試験においても５・６カ月齢程度の動物を使用することが多く、短期の試験においては屡々未成熟な精細管が認められる。このため、精巣を病理組織学的に評価する際、未成熟な精細管と被験物質による萎縮精細管の判別は困難な場合がある。そこで今回、毒性の影響により精細胞の減少した萎縮精細管と未成熟な精細管について、Ｈ・Ｅ染色、抗ビメンチン抗体および抗ＰＣＮＡ抗体による免疫組織化学染色を施し、両者の特徴について比較検討したので報告する。

［材料］　ビーグル犬（投与開始時６カ月齢）を用いた。正常な精子発生を行なっている個体、未成熟精細管の見られた個体、被験物質の影響を受けた個体の精巣について、ブアン固定後常法によりＨ・Ｅ染色標本を作製した。また、同パラフィン切片を脱パラした後マイクロウェーブ処理し、抗ビメンチン抗体(V9 株：DAKO社）および抗ＰＣＮＡ抗体(PC10 株：DAKO社）を用い、免疫組織化学染色を行った。

［結果および考察］　①Ｈ・Ｅ染色：未成熟精細管では精祖細胞の数は少なく、精母細胞・円形および伸長精子細胞は認められなかった。被験物質を投与した萎縮精細管ではパキテン期以降の精母細胞、円形・伸長精子細胞は認められず、未成熟精細管と類似した像を呈した。　②ビメンチン：セルトリ細胞の細胞質中にビメンチン陽性反応が認められ、これは未成熟精細管や被験物質を投与し精母細胞・精子細胞の認められない精細管でも同様であった。精細管の毒性発現の有無に拘らずビメンチンが発現することから、従来から知られているセルトリ細胞の障害に対する耐性が裏付けられた。③ＰＣＮＡ：正常な精細管では、精祖細胞からパキテン期途中の精母細胞までにＰＣＮＡ陽性反応が認められ、その数はステージによって変化した。未成熟精細管では精祖細胞のみにＰＣＮＡ陽性反応が認められ、その数は非常に少数であった。被験物質を投与した萎縮精細管では正常な精細管とほぼ同様のＰＣＮＡ陽性細胞が認められ、未成熟精細管と明確な差を示し、精祖細胞・精母細胞が増加していることが明らかとなった。

以上の結果より、被験物質による萎縮精細管と未成熟精細管は、①Ｈ・Ｅ、②抗ビメンチン免疫組織化学染色では区別困難であるものの、③抗ＰＣＮＡ免疫組織化学染色によって明確に区別できることが明らかとなった。

さらに、サイトケラチンの発現、アポトーシスの有無も含め、より詳しく検討し報告する予定である。

P－69

ラット精子形成サイクルのステージのグループ化による簡便的精巣毒性評価法の検討

○松井　元[1)]、新屋希子[1)]、志垣隆通[1)]、豊田和弘[2)]、
正田俊之[2)]、髙橋道人[2)]
（[1]化血研・病理、[2]国立衛試・病理）

【はじめに】先に演者らは、ラットにおいて精子形成サイクルのステージをいくつかのグループに分けて毒性を評価する簡便的な方法を考案した。この手法を用いてライディッヒ細胞を障害するethylene-1,2-dimethanesulfonate(EDS)による毒性を検出し、この方法の有用性を確認した(J Toxicol Pathol 9,1996)。今回、EDSとは毒性機序が異なり、精祖細胞を障害するadriamycin(ADR)及びセルトリ細胞を障害する1,3-dinitrobenzene(DNB)の毒性についても、この方法を用いて評価し、その有用性を検討したので報告する。

【方法】雄性SD系ラット(８～10週齢)にADR(8mg/kg)あるいはDNB(25mg/kg)を単回投与した。ADR群では投与後３、７、14及び21日目に、DNB群では１、２、４及び７日目に屠殺し、精巣を摘出した。精巣はブアン液を用いて固定した後にパラフィン包埋し、HE染色標本とPAS染色標本を作製した。

簡便法：ラットの精子形成サイクルの14ステージをⅠ～Ⅵ（Ｇ１）、Ⅶ～Ⅷ（Ｇ２）、Ⅸ～XI（Ｇ３）及びXII～XIV（Ｇ４）の４グループに区別して毒性を評価する方法を簡便法とした。HE染色標本を用いて、各グループに属する精細管を５本ずつ任意に選択して、精上皮数をカウントし、各グループ毎に１精細管あたりの生殖細胞数／セルトリ細胞数を算出した。

従来法：従来から実施されている、14ステージの中からいくつかの単一のステージ毎に毒性を評価する方法を従来法とし、ステージⅡ-Ⅲ、Ⅴ、Ⅶ、Ⅹ及びXIIについて検索した。PAS染色標本を用いて、各ステージに属する精細管を５本ずつ任意に選択し、簡便法と同様にして生殖細胞数を測定した。

簡便法の有用性を確認するために、簡便法のＧ１の結果を従来法のステージⅡ-Ⅲ及びⅤの結果と、Ｇ２をステージⅦと、Ｇ３をステージⅩと、Ｇ４をステージXIIと比較し、簡便法の結果と従来法の結果の整合性を検討した。

【結果及び考察】ADR群では、いずれの屠殺時期においても、簡便法の各グループの結果は従来法の各ステージの結果とほぼ一致していた。DNB群では、簡便法のＧ２、３及び４の結果は、いずれの屠殺時期においても、従来法のステージⅦ、Ⅹ及びXIIの結果と一致していた。Ｇ１とステージⅡ-Ⅲ及びⅤの比較では、投与後１及び２日目の結果に若干の相違が認められたが、４日目以降の結果はいずれも一致していた。これらのことより、簡便法の結果と従来法の結果には整合性があると考えられた。また、簡便法は、従来法に比較して、個々のステージを鑑別する必要がなく、ＨＥ染色標本のみで実施できるため、有用な方法と考えられた。

P－70

2,5-Hexanedione 投与によるラットの精巣障害

○斉藤義明，臼見憲司，永田伴子，今井　清（食薬ｾﾝﾀｰ・秦野研）

昨年度の本学会ワークショップにおいて Di-(2-ethylhexyl) phthalate(DEHP)および2,5-Hexanedione(HD) の精巣障害について報告した．HD７日間連続投与ではSertoli 細胞間に軽度な解離とステージXIV で著しく腫大した減数分裂精母細胞および変性した精母細胞が観察され，14日間投与では，ステージⅦ－Ⅷの精細管に円形精子細胞由来と考えられる多核巨細胞がみられた．今回，このような変化の過程をさらに詳細に検討するために HD を１，２，３，５，７，14日間連続投与して精巣を超微形態的に観察したので報告する．

【材料と方法】10～14週齢の Sprague-Dawley 系ラットに，HD 500 mg/kgを１，２，３，５，７日および 14 日間強制経口投与したのち翌日に剖検した．各動物は 0.1Mカコジル酸緩衝１％パラホルム－３％グルタールアルデヒド固定液で全身灌流固定を行い、樹脂包埋後厚切り切片トルイジンブルー染色標本を作製して光顕で観察し，さらに超薄切片を作製して型の如く電顕で観察した．

【結果および考察】１および２日間投与では，Sertoli 細胞および精上皮細胞に変化はみられなかったが，３日間投与ではステージ X ～ XI の隣接するSertoli 細胞間に空胞状を呈する鉗合ひだがみられた．５日間投与では，空胞状の変化は著明となり，伸長精子細胞の細胞質に存在する微小管の走行がやや不規則となった．７日間投与ではこれらの変化はさらに著しく，伸長精子細胞の核の変形もみられたほか，ステージXIV では著しく腫大した減数分裂期にある精母細胞および変性した精母細胞が観察された．14日間投与では，隣接する Sertoli細胞間の空胞状変化は軽度であったが，伸長精子細胞の核の変形，微小管の不規則な走行は著明となり，円形精子細胞の核の変形あるいは変性も観察された．さらにステージⅦ～Ⅷの精細管では，円形精子細胞由来であると考えられる多核巨細胞が観察された．

以上のように，HD　経口投与による初発変化としてステージ X ～ XI Sertoli 細胞の原形質膜ひだの空胞状変化が認められたほか，特に伸長精子細胞の核の変形あるいは微小管の不規則な走行が観察された．HD は種々の細胞の細胞骨格特に tubulin の機能に影響をおよぼすことが明らかにされていることから，これらの変化の発現機序に tubulin が関与している可能性があることが示唆された．

P－71

抗癌剤 Adriamycin による精巣障害の回復性の検討

○足立民子、新比惠啓志、長崎徹、山村高章、乾俊秀、
浅野裕三、川合是彰（田辺製薬・安全研）

抗癌剤であるAdriamycin(以下ADR)による精巣障害は精祖細胞の壊死を特徴とすることがよく知られており、ラットを用いた報告も多い。しかし、その精巣障害の回復性について検討した報告はほとんどない。今回我々はラットを用いて精巣障害の回復性について検討を加えたので報告する。

[材料と方法]

7週齢の Slc:SD(CD)雄ラットに ADRの 1 mg/kg を週 1 回の割合で 4 週間尾静脈内投与した。最終投与後 1 、5 および 10 週間の休薬期間を設け、血液学検査、血液生化学検査、精子機能検査(精子数および精子活力の測定)、副生殖器および精巣の重量測定ならびに組織学的検査を行った。副生殖器は 10％ホルマリン中性緩衝液で固定し H-E 染色を施した。精巣は FA 液で固定し H-E 染色ならびに PAS 染色を施してステージ分類を行うとともに、セルトリ細胞に対する精上皮細胞の割合を計測した。

[結果および考察]

休薬 1 週間の精巣重量および精子機能検査では対照群と差はなかったが、組織学的には精祖細胞が減少していた。休薬 5 週間の精巣重量は対照群のほぼ半分に減少し、組織学的に精母細胞および精子細胞は著明に減少していたが、精祖細胞は対照群と同程度に回復していた。精子の活力・数ともに対照群の約 70％に低下していた。休薬 10 週間の精巣重量および組織像はほぼ対照群と同様であったが、精子の活力・数ともほぼ消失していた。いずれの投与群においても血液学検査および血液生化学検査では特記すべき変化はなかった。

ADR 投与による精巣障害の初期像は精祖細胞の減少を特徴とし、順次時間経過に伴い精母細胞、精子細胞あるいは精子の減少ないし消失となり、精巣障害像は検査時期によって変化していた。5 週間の回復期間によって精祖細胞はほぼ対照群と同程度に回復し、10 週間の回復期間によって精母細胞、精子細胞、精子と順次回復することが確認された。しかし精子の活力・数は 5 週間の回復期間になってはじめて減少が確認され、組織学的にほぼ正常となった 10 週間の回復期間においても精子の機能障害が続くことが明らかとなった。

現在、より長期の回復期間をおいて交配実験を実施し、交配能や胎児に対する精巣障害の影響を検討中である。

P－72

nitrofurazone のラットにおける精巣毒性の検討

○ 正田俊之[1], 豊田和弘[1], 畝山智香子[1], 松井元[2], 高田幸一[1],
安原加壽雄[1], 三森国敏[1], 高橋道人[1] ([1]国立衛試・病理, [2]化血研・病理)

【目的】nitrofurazone(NF) は、広域抗菌スペクトルを有する合成抗菌剤であり豚、牛、鶏などの食用動物の病気の治療や予防のほか、海外ではヒトの火傷や皮膚移植などにおける局所の抗菌剤として用いられている。NF の毒性については、ラットで精巣萎縮や関節軟骨の変性、マウスで卵巣萎縮等が認められ、発癌性については雌ラットで乳腺腫瘍、雌マウスで卵巣腫瘍の発生が増加することが知られており、以上の結果から毒性および発癌性の発現メカニズムが内分泌系を介したものであることが推測されている。今回、NF の精巣毒性のメカニズムの解明を目的として、ラットに NF を単回投与し経時的検索を実施した。

【材料および方法】NF を 0 mg/kg (対照群)、100 mg/kg、300 mg/kg の用量で 0.5% CMC-Na に懸濁し、9 週齢の Crj:CD(SD)ラットに単回経口投与した。投与後 6 時間、12 時間、1 日、2 日、4 日、7 日、14 日に各群 3 匹を剖検した。精巣は重量測定後、ブアン固定および凍結保存し、HE および PAS 染色による精子形成サイクルのステージ解析、ならびに in situ nick end labeling (TUNEL) 法およびアガロースゲル電気泳動法による DNA fragmentation assay を実施した。

【結果】300mg/kg 群で投与後 12 時間から、Ⅶ～Ⅷ期 Pachytene 精母細胞(P)が好酸性に濃染し収縮する変性像が認められ、1 日ではⅦ～Ⅻ期 P、Diplotene 精母細胞(D)、減数分裂期精母細胞(M)および一部の round 精子細胞(RS)の変性、セルトリ細胞(Ser)の大型淡明化・空胞化がみられた。2 日では変性は elongate 精子細胞(ES)まで波及していた。4 日ではⅦ期 P～精子までの精細胞が消失し、7 日では変性 P からなる巨細胞も認められた。14 日では精細管の萎縮が認められたが、そのほとんどに P および D が認められ、一部に M が認められた。全期間を通し、精祖細胞(G)およびライディッヒ細胞(Ley)には著変は認められなかった。以上の P～RS の細胞死は TUNEL 法で陽性を示し、またアガロースゲル電気泳動法でＤＮＡの断片化が確認された。

【考察】① 投与後 12 時間からⅦ～Ⅷ期 Pachytene 精母細胞の障害が生じ、精祖細胞およびライディッヒ細胞には著変がみられないことから、NF は直接セルトリ細胞を傷害することが推察された。② P～RS の細胞死にはアポトーシスも関与していることが明らかになった。③ 14 日で既に M までの全ての精子形成サイクルが回復していることから、傷害された精細管は再生すると推察された。

P－73

ラット反復経口投与毒性試験でみられた卵巣重量低値の毒性病理学的検討

○仲野善久，四家喜一，松浦正男，木幡信彦，原　敦子，
江幡幸子，篠原基輝，松崎 勝寛（日本ケミファ（株）研究所）

【はじめに】当社で検討中の化合物のラットにおける反復投与毒性の検討において，卵巣重量の低値が認められた。その原因と毒性学的意義を明らかにすべく，卵巣の病理組織学的検査を中心とし，血中ホルモン濃度の解析等を加えて検討した。

【方法】５週齢のSD系ラットに被験物質を１％メチルセルロース水溶液に懸濁し，200mg/kg/日を２週間，10,30,100mg/kg/日を４週間反復経口投与した。投与終了後，エーテル麻酔下で放血致死せしめ，器官を摘出し，下垂体，卵巣の重量を測定し，２週間試験では20％中性緩衝ホルマリンで，４週間試験では下垂体は20％中性緩衝ホルマリン，卵巣はブアン液で固定後，常法に従いパラフィン切片標本を作製した。これにH-E染色及び卵巣についてはアポトーシス染色(TUNEL変法)も行い，病理組織学的検査を行った。　また，剖検時の血清を用いて，LH，FSH，エストロジェン，プロゲステロン濃度の測定を行った。

【結果】１．器官重量：卵巣重量は，２週間試験の200mg/kg投与群で絶対，相対重量の有意な低値がみられ，４週間試験でも用量依存的に低値が認められた。下垂体に有意な差は認められなかった。

２．病理組織学的検査：２週間及び４週間の試験において，二次・胞状卵胞及び黄体の小型化，間質腺の増加，二次・胞状卵胞における顆粒膜細胞の萎縮，好酸性化，核濃縮や脱落及び卵細胞の変性が認められた。アポトーシス染色では，二次・胞状卵胞の顆粒膜細胞に陽性反応が認められた。莢膜細胞及び一次卵胞の顆粒膜細胞に変化は認められなかった。更に４週間試験では，高用量群で黄体ルテイン細胞の空胞変性及び黄体数の減少傾向も認められたが，下垂体に変化は認められなかった。

3.血中ホルモン濃度：２週間試験では，エストロジェン，プロゲステロンの低値とFSHの高値傾向が認められた。現在，４週間試験について解析中である。

【考察】病理組織学的検査及び血中ホルモン濃度の解析から，卵巣重量の低値は二次・胞状卵胞の顆粒膜細胞に対する影響を反映した結果であると考えられる。即ち，一次卵胞までの発育はホルモンに依存しない過程であり，今回一次卵胞に変化がみられなかったこと，アンドロジェン産生細胞である莢膜細胞にも変化がみられなかったことから，被験物質は顆粒膜細胞のエストロジェン生成過程あるいは分泌過程に抑制的な影響を及ぼした結果として，卵胞局所のアンドロジェンの比率が増加し，顆粒膜細胞のアポトーシスが誘発された機序が推察される。尚，この変化の毒性評価においては，２週間及び４週間試験終了時の動物の週齢の相違も考慮する必要があるものと考える。

P－74

成熟ラットの各性周期における子宮内膜のApoptosisの発現について

○木谷敏之，安藤進，美谷島克宏，白木克尚，高橋正一，吉田緑，前川昭彦
（佐々木研，病理）

【 目的 】

我々はラット子宮内膜組織の周期的変化には，細胞増殖が深く関わっていることを報告した（第１０回毒性病理学会）。子宮内膜の周期的変化をさらに検討するために，今回特に内膜上皮に注目し，アポトーシスの発現について観察したので報告する。

【 実験材料及び方法 】

１０～１１週齢の雌性Donryuラットを１２時間（明期：8:00～20:00）照明の環境下で飼育した。正常性周期（４日周期）を呈したラットを発情前期，発情期，発情後期，発情休止期の各周期の初期，中間期，末期毎に４～６匹解剖し，子宮及び卵巣の臓器重量を測定した。採取した子宮，卵巣，膣を１０％緩衝ホルマリン液で固定後，常法に従いH.E.染色を実施すると共に，子宮についてはＴＵＮＥＬ法染色および透過型電子顕微鏡（JEM-200CX型）による観察も行った。

【 結果及び考察 】

性周期に伴う子宮及び卵巣の臓器重量測定の結果，子宮では発情期の初期に最も高い値を示し，その後減少して発情後期の末期に最低値を示した後，再び増加が認められた。一方，卵巣では性周期に伴う重量の変化はほとんど認められなかった。

ＴＵＮＥＬ法による子宮内膜のアポトーシスは，発情前期～発情期初期では認められなかったが，発情期の中間期に最も多く認められ，以降漸減して発情休止期の中間期からは再び認められなくなった。電子顕微鏡検査では，上皮細胞にはアポトーシスに特徴とされる像が観察された。

我々は既に抗BrdU抗体を用い，性周期に伴う細胞増殖の変動を報告した。その結果，内膜上皮のBrdU陽性細胞数は発情前期に高かったが，発情期では空胞変性像が多くみられ，BrdU陽性細胞も極僅かしか認められなかった。今回のH.E.染色による細胞分裂像の観察でも上皮の細胞増殖活性は前回のそれと同様であった。前回および今回の結果から，アポトーシスは細胞増殖活性の亢進に遅れて発現し，主として発情期にみられる上皮の空胞変性はアポトーシスであることが確認され，子宮重量の変動はこれを反映していた。以上の結果，子宮内膜の周期的変化には細胞増殖と同様にアポトーシスの発現も深く関与していることが示唆された。

P－75

雌ビーグル犬の性周期およびこれに伴う生殖器に関する調査

○若林佐知子、中村厚、溝口靖基、永谷真理子、
長島吉和、田村一利、岡庭梓（ボゾリサーチ）

ビーグル犬を用いた毒性試験では、性成熟に達していない日齢の動物を使用することが多いことと、単発情性動物であるイヌの性周期およびこれに伴う生殖器の変化についての情報に乏しいため、生殖器系の変化についての評価がラットの場合と比較し著しく困難となっている。この点について基礎的な知見を整理することを目的として調査を行ったので報告をする。

＜材料および方法＞　調査の対象動物は、1989年から1994年の間に当研究所において毒性試験の対照動物として供された総数418頭(193-681日齢)の雌性ビーグル犬とした。発情時期の特定は、臨床的にとらえることが可能な排卵に先立つ子宮からの出血(発情出血)を基準に行い、それを基に性周期における卵巣、子宮および膣の動きを検索した。発情出血が記録されていない動物については、日齢、卵巣および子宮重量、さらにこれらの臓器と膣の組織像から性成熟に達している動物と未成熟な動物に分類した。器官重量と性周期の関係を明らかにするために、子宮についてその組織像から以下の４つに分類し、卵巣および子宮重量との関連性を調べた。

1)増殖期：子宮内膜上皮細胞は高さを増し、子宮腺の増殖がみられる。
2)分泌期：子宮内膜および子宮腺上皮細胞が大型化、淡明化し粘液分泌を示唆する像を示す。
3)収縮期：子宮内膜の間質は狭小化し、細胞密度が高まり、子宮内膜および子宮腺上皮細胞は立方状である。
4)未成熟：子宮内膜および子宮腺上皮細胞は小型の立方－円柱状で、子宮腺は未発達である。

＜結果およびまとめ＞

［器官重量と子宮組織像との関連性］　子宮および卵巣重量は未成熟、収縮期、増殖期、分泌期の順で増加し、特に分泌期の平均子宮重量は増殖期のそれのほぼ2倍を示した。

［発情出血］　初回発情出血は246-671日齢(平均355.6日)で観察され、その体重は6.5-12.4kg(平均9.13kg)であった。出血持続日数は3-28日(平均13.8日)、初回と第２回目発情出血の間隔は23-411日(平均175.2日)で、発情出血がみられてから次回の発情出血が見られるまでの性周期は29-426日(平均189.2日)であった。発情出血の発現には季節による明確な差はみられなかった。Smith(1968)はビーグル犬について、性成熟に達するのは7-23カ月の幅があり、平均11カ月、性周期は7カ月とし、今回の調査結果と大きな差はなかった。初回発情出血は臨床的にイヌの性成熟の判定基準であるが、発情出血が観察されていない動物についても黄体のみられる例があり、これらの動物は以前に発情を迎えており既に性成熟に達していたと判断され、毒性試験においてビーグル犬の性成熟および性周期の判定には、発情出血の有無以外に生殖器の組織像および器官重量を考慮に入れる必要があると思われた。

P－76

コウジ酸の急性および慢性毒性試験

藤本成明[1)]、渡辺敦光[2)]、中谷玉樹[1)]、ﾛｲ･ｺﾞｰﾀﾑ[1)]、伊藤明弘[1)]
（広島大学・原医研 [1)]予防腫瘍分野、[2)]環境変異分野）

【目的】醤油、みそ、清酒やみりん等の製造に使われている菌株の中にはマイコトキシンの一種であるコウジ酸を産生する株がある。コウジ酸の毒性は比較的弱く、従来あまり問題にされてこなかったが、試験方法の進歩で、コウジ酸も弱い突然変異原性を持つことがわかってきた。そこで本研究では、精製コウジ酸の急性、亜慢性及び慢性毒性試験を行った。【材料と方法】4週令雌雄両性のB6C3F1マウス（日本チャールズリバー）を購入し、6週令より検体を投与した。コウジ酸（ナガセ生化学工業）はMF飼料（オリエンタル酵母KK）に各種濃度で混じて固形化して自由摂取として経口投与した。

【結果】1．急性毒性試験：0、0.3、0.6、1.25、2.5、5%のコウジ酸飼料を雌雄各群9匹で25日間投与した。この範囲では死亡毒性は認められなかったが、5%群では強い体重抑制が観察された。2．亜慢性毒性試験：0、0.15、0.3、0.6、1.25、2.5％のコウジ酸飼料を雌雄各群9匹で3ヶ月間投与した。屠殺時の生存率は100％で、各群間に体重、臓器重量、病理、血液学的所見において群間に差を認めなかった。3．慢性毒性試験：0、1.5%、3%のコウジ酸飼料を投与し、観察期間を20ヶ月とした。A) 体重：雌雄ともコウジ酸飼料群で濃度依存的に体重増加の抑制があった。しかしエサ摂取量は、実験開始時を除いてコウジ酸投与群の方がむしろ多かった。生存率には差はなかった。B) 甲状腺：コウジ酸投与により甲状腺の腫瘍化が観察された。屠殺時重量（気管も含む）で観ると、対照群から順に、雄で25±14.0、53±3.1、71±3.0（Mean±SE）、雌で19±8.0、24±12.0、38±3.3であり、重量増加は雄でより顕著であった。組織学的には、投与初期ではhyperplasiaで、次第に濾胞構造が壊れpapillary adenoma様な像を呈した。C) 血清中の甲状腺ホルモン値は、検体投与群で低下傾向を示した。D)他の臓器：雄においては、40～65%の高頻度で肝癌の発生が観られたが、群間に有意差はなかった。他臓器でも、癌の発生率および臓器重量で、群間に差を認めなかった。E) 血液学的および一般血清生化学的所見において群間に差を認めなかった。【結論】コウジ酸の大量長期間持続投与により、甲状腺の腫瘍性変化が観察された。コウジ酸が、直接に甲状腺に作用したか、甲状腺ホルモンの産生分解系へ作用した可能性がある。他臓器への影響は観察されなかった。

P－77　Chlormadinone acetate(CMA)含有インプラント剤のネコを用いた1年間の皮下移植による安全性試験

○田川正志，村越正典，池田理恵，岩坂利夫，星野敏也，桑山典之，礒部充威，飯塚和弘，増田修治，江口勝也，小川哲郎，久田　茂，中山隆治（帝国臓器製薬・安全研）

Chlormadinone acetate(CMA)は，多くの薬理作用を有する合成黄体ホルモンであることが知られている．今回我々は，CMA含有インプラント剤の雌ネコを用いた1年間の皮下移植による安全性試験および摘出後の回復性試験を実施した．

〈材料および方法〉

試験には18～30ヵ月令の雌シャムネコ13頭を4群に分けて用い，CMA含有シリコンエラストマー製インプラント剤を，麻酔下で0，2.5，5.0および20mg/kg(CMA含量)の用量で頸部皮下に移植した．1年の移植期間終了時にインプラント剤を摘出後，各群1例は剖検した．他例は引き続き回復性試験を実施し，2.5mg/kg以上の移植例の全例で発情の回帰を確認後，剖検に供した．試験期間中は体重測定，眼科学的検査，血液学的検査，血液化学的検査および血中CMA濃度測定を定期的に実施し，剖検時には器官重量測定および病理組織学的検査を行った．

〈結果および考察〉

一般状態では，2.5mg/kg以上の投与群で1年間の持続した発情抑制効果を観察した以外，特筆すべき異常は全く観察されず，眼検査，血液学的検査および血液化学的検査結果にも，薬物起因性と判断される変化は認められなかった．また，2.5mg/kg以上の投与群で体重の増加傾向を観察したが，対照群との間に有意差を認めず，用量相関性も欠くことから，移植に伴う体重増加は顕著でないと判断された．

剖検および器官重量測定では，20mg/kg群で子宮の軽度腫大を認め，絶対および相対重量も増加傾向を示した．病理組織学的検査では，20mg/kg群で子宮内膜の乳頭状突出が認められた．また，明瞭な用量相関性は認めないが，2.5mg/kg以上の投与群で乳腺の軽度な腺房過形成と乳汁分泌が，対照群を含めた全投与群の卵巣では，黄体欠如と嚢胞性卵胞がそれぞれ観察された．

移植期間中の血中CMA濃度は，用量相関的に推移し，1年間に渡り0.2ng/ml以上を維持した．さらにインプラント剤摘出後の回復性は良好であり，3～16週間で全動物の発情が回帰した．

以上より，本インプラント剤は血中CMA濃度を長期に渡り低値に維持できるため，乳腺に対して重篤な変化を誘発せず，またCMAの有するグルココルチコイド様活性(副腎皮質萎縮)の発現を回避できたと推察され，ネコに対する発情抑制剤としての応用が可能であると結論された．

P－78

雌ラットにおける7,12-Dimethylbenz(a)anthracene誘発乳癌の発生および進展過程への性ホルモンの影響

○大町勝美[1,2)]，李建中[1,2)]，川口博明[1,2)]，岡崎啓幸[1,2)]，
船戸護[2)]，永田良一[2)]，吉田浩己[1)]（1: 鹿大一病理，2: 新日本科学）

＜緒言＞　7,12-Dimethylbenz(a)anthracene（DMBA）による誘発乳癌の発生および進展への Estrogen の影響について検討したので報告する．

＜材料および方法＞　Sprague-Dawley（SD）近交系雌ラットを使用し，10 mg DMBA を生後 28 日目より 3 回，2 週間隔で経口投与した．生後 70 日目に 6 群に分け，I 群は無処置対照群，II 群は卵巣摘除群，III 群は 10 μg 17β-estradiol（E_2）投与群，IV 群は 100 μg E_2 投与群，V 群は 1000 μg E_2 投与群，VI 群は 4 mg Progesterone（P）投与群とし，III・IV・V・VI 群には週 3 回の筋注を開始した．I・II・III および V 群に誘発された乳癌を卵巣摘除ラット（R-I・R-II・R-III）に移植し，3 種類のホルモン処置をした．R-I 群はホルモン非投与群，R-II 群は 10 μg E_2 投与群，R-III 群は 1000 μg E_2 投与群とし，週 3 回の筋注をした．

＜結果と考察＞　I・III・VI 群では多数の腫瘤がみられたが，卵巣摘除した II 群と estrogen を大量投与した IV，V 群では発現した乳癌腫瘤はわずかであった．

移植試験の結果では，発現した I・II・III・V 群の乳癌腫瘤には R-I・R-III ラットの移植腫瘤より，R-II ラットの移植腫瘤が最高に増大する A タイプ，また，R-I ラットの移植腫瘤が最も増大し，R-II ラットでは形成された移植腫瘤は小さくなり，R-III ラットでは移植腫瘤の形成がみられなかった B タイプ，逆に R-I ラットでは移植腫瘤の形成はみられなかったが，R-II ラットでは移植腫瘤の形成が増大し，R-III ラットでは最大となる C タイプの 3 種類が認められ，I 群に発生した乳癌は A・B・C の 3 タイプが混在したが，V 群に発現した多くの乳癌は C タイプであった．

以上の結果より，DMBA で誘発される乳癌細胞の progression は妊娠と同様な progesterone が高値なホルモン環境では抑制されないが，乳腺が分化し著明な乳汁分泌状態である高 estrogen ホルモン環境では抑制されることが明らかになった．また，DMBA の投与回数が増えれば，ホルモン反応性に違いのあるいくつかの種類の腫瘍細胞が誘発されるが，これらの腫瘍細胞は progression の時期のホルモン環境により淘汰され，その結果腫瘤のホルモン反応性の特性が決まるものと考えられた．

P－79

新生児期男性ホルモン投与雌ラットにおける 7,12-DMBA による乳癌誘発への性ホルモンの影響

○川口博明[1,2)]，李建中[1,2)]，大町勝美[1,2)]，岡崎啓幸[1,2)]，永田良一[2)]，
小玉拓郎[1)]，吉田浩己[1)]（1：鹿大一病理，2：新日本科学）

＜緒言＞　7,12-Dimethylbenz(*a*)anthracene（DMBA）誘発乳癌の発生，進展過程における性ホルモンの影響について検討したので報告する．

＜材料および方法＞　Sprague-Dawley（SD）近交系雌ラットを使用し，1.25 mg testosterone propionate（TP）を生後 2 日目に皮下投与し，50 日目に 20 mg DMBA を 1 回経口投与した．DMBA 投与後 4 週目に I，II，III a，III b，IV 群に分け，I 群は Intact 群，II 群は卵巣摘除群とした．III a 群には 1000 ug 17 β-estradiol（E_2）の週 3 回 3 週間筋注を行ない，III b 群には 1000 ug E_2 の週 3 回 3 週間筋注を 2 回行ない，IV 群には 4000 ug Progesterone（P）の週 3 回 3 週間筋注を行ない，乳癌の発生を観察した．

＜結果と考察＞　新生児期 TP 投与雌ラットでは終生排卵がなく，卵巣には黄体が作成されず，血中の estrogen は維持されるが progesteron は著しい低値であった．下図に示すごとく，乳癌の発生率および 1 匹当たりの乳癌の発生は I 群に比し，II，III b 群では低く，また，乳癌の潜伏期は III a および III b 群で有意に長く，IV 群で有意に短かった．以上の結果から，estrogen のみが存在するホルモン環境で発生する乳癌へは，その初期の progression 過程において，卵巣摘除と estrogen 大量投与は抑制的に作用することが示唆された．

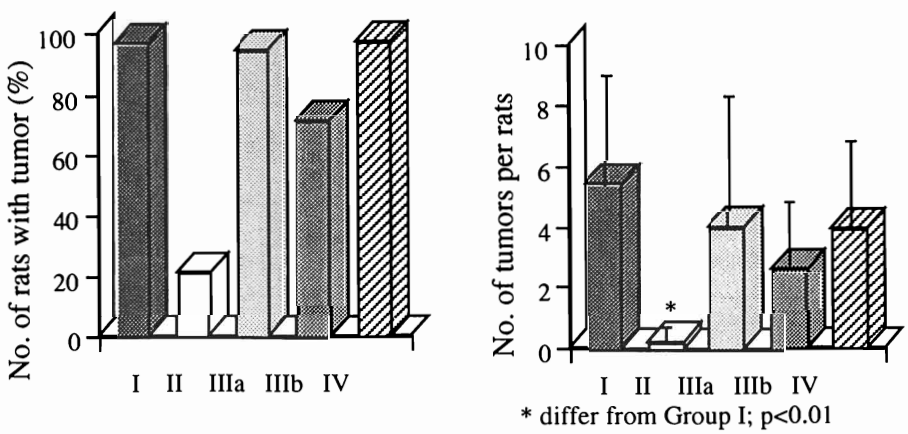

P－80

Estradiol dipropionate 誘発下垂体腫瘍の回復性に関する検討

○佐藤 洋[1]、陳 忠正[2]、樫本　佳典[1]、尾崎　善孝[2]、広田 豊彦[2]、青柳 一治[2]、梶村 哲世[1]、野村　護[1]（第一製薬 [1]安全研、[2]試験研究Ｃ）

【はじめに】エストロジェン誘発ラット下垂体腫瘍は人や動物の下垂体腫瘍モデルとして広く用いられている。しかし、エストロジェンで誘発される下垂体腫瘍はホルモン依存的な過形成的病変であり、投与の中止により退縮すると考えられている。我々は estradiol dipropionate (ED) 5 mg をＦ344系雌性ラットに2週間毎に1回皮下投与する事によって、7週目に腺腫が、9週目以降に浸潤性の腫瘍（腺癌）が発生することを本学会（第12回毒性病理学会）で報告した。今回、我々は ED 誘発下垂体腺腫または腺癌が投薬中止によりどの様に変化するかを検討した。

【材料および方法】7週齢のＦ344系雌性ラット 33 匹に5 mg/animal の ED（オバホルモン デポー：帝国臓器）を2週間に1回背部皮下に6週間または12週間投与し、腺腫または腺癌を誘発した。動物は ED の最終投与後1週および7週目に屠殺し、下垂体を底蝶形骨に付したまま脱灰、矢状断および横断面の組織標本を作製した。標本は HE 染色の他、PCNA 免疫染色を施し、細胞増殖活性（細胞 100 個当たりの PCNA 陽性率）を検討した。また、下垂体の重さを同一個体で経時的に観察する目的で6週および12週間投与動物の各4匹について、動物用 MRI 造影装置（BIOSPEC CSI 47/40 4.7 Tesla）を用い、頭部矢状断面のＴ1強調画像（TR/TE = 1000/15 ms）を撮像した。得られた画像より推定下垂体重量（重量=長径×短径^2／２）を算出し、最終投与後1週および7週目の重量を比較した。

【結果】病理組織学的に6週間投与動物では最終投与1週後に下垂体の腺腫が 4/5 例に、腺癌が 1/5 例に認められた。7週回復後には腺癌が全例（5/5）に観察された。12週間投与動物ではいずれの屠殺時点においても腺癌が全例に観察された。また、細胞増殖活性は6週間および12週間のいずれの投与群においても最終投与後の回復期間の間で明らかな差は認められなかった。一方、MRI により算出した推定下垂体重量は回復期間の間に有意に増加した。

【まとめ】 EDにより 誘発された下垂体腫瘍（腺腫および腺癌）は7週の回復期間で退縮せず、むしろ増大、増悪した。また、MRI は同一個体で経時的に腫瘍の成長過程を観察することができ、頭蓋腔腫瘍を非観血的にモニターするのに適した撮像装置と考えられた。

P－81　異なる週齢時に ^{131}I を内部被曝したラットの、甲状腺および全身の吸収線量推計とその急性障害による組織学的変化

○ 新田由美子　藤本成明　遠藤暁　神谷研二　髙田純　星正治　早川式彦
（広島大原医研）

チェルノブイリ原発事故から 10 年を経て、周辺住民に小児甲状腺癌の多発が報告された。この原因として、事故により大気中に放出された ^{131}I による内部被曝が大きく関与すると考えられている。外部放射線被曝は被曝線量依存性に甲状腺癌を誘発し、低年齢時被曝ほど高頻度に癌を誘発することが、原爆被爆者集団の疫学調査で明らかになった一方、放射線治療で ^{131}I を内部被曝した患者の疫学調査では、甲状腺癌発生率の有意な上昇を認めず、低年齢時被曝集団で発癌リスクの上昇が少数報告されているだけである。このように、^{131}I 内部被曝による甲状腺発癌機構は、よい実験モデルがないことから、明らかになっていない。我々は、ラットを用いた放射線による甲状腺癌誘発機構の解析を計画しており、今回は、投与された ^{131}I の被曝線量を推計し、被爆時年齢との関係を明らかにする実験を行った。

（材料と方法）　雌の Fischer 344 ラットを用い、低ヨード食群と普通食群とを設定した。1，4，9 週齢時に、^{131}I（37.63, 103.34, 341.69 kBq/100g body weight）を腹腔内投与し、0，0.25，0.5，1，2，4，8，16 日目に、甲状腺，および全身の ^{131}I 量を測定した。^{131}I 量の推移から甲状腺および全身の吸収線量を算出し、その年齢依存性を比較した。

（結果）　①甲状腺の吸収線量は、1，4，9 週齢群とも ^{131}I 投与量依存性に増大し、1 週齢群の吸収線量が 4，9 週齢群より有意に高かった。②全身の吸収線量も 1，4，9 週齢群で ^{131}I 投与量依存性に増大したが、1 週齢群では吸収線量はリニアに増大したのに対し、4，9 週齢群では投与量が大きくなるに従いその増加率が縮小した。③全身の低ヨード状態は、^{131}I の吸収線量を甲状腺で 2－4 倍、全身で 1－2 倍増大させた。④甲状腺組織のダメージは、^{131}I 投与後 12 時間目に最も著明であったが、その後徐々に回復した。高投与量群では回復が遅れ、投与後 16 日目でもまだ上皮の増殖像が著明であった。

（考察） 単位体重当たりの ^{131}I 投与量を一定にしたラットの実験系で、甲状腺および全身被曝線量を推計し、被曝線量に年齢依存性のあることを明らかにした。この年齢依存性発現を次のように考えた。1 週齢群では、全身からの ^{131}I 排泄速度が遅く、甲状腺における ^{131}I 半減期が 4，9 週齢群より短いことから、投与された ^{131}I が甲状腺ホルモンとして体内各臓器・組織で再利用されたことが示唆された。結果として、1 週齢群甲状腺および全身の吸収線量が 4，9 週齢群の値より大きくなった。現在、^{131}I のプール，排泄臓器である肝，腎の急性毒性について、観察中である。

P－82　合成 gestagen, osaterone acetate（TZP-4238）および medroxyprogesterone acetate（MPA）ならびに hydrocortisone（HC）のラット免疫系への影響の検討

○久田　茂，高橋香奈子，谷藤久人，飯塚和弘，永嶋雅子，飯田祝子，小川哲郎，森本秀樹，桑山典之，磯部充威，田川正志，池田理恵，村越正典，堀内　敏，中山隆治（帝国臓器製薬 安全研），直　弘，鈴木修三（前臨床医学研究所）

【緒言】TZP-4238 および MPA が示す glucocorticoid 様作用に基くと思われる免疫系への影響をラットを用いて検討し，HC 投与ラットと比較した．

【材料および方法】10 週令の SD 系雌ラットを用い，TZP-4238 は 0，0.1，1 および 10mg/kg/day，MPA は 1 および 10mg/kg/day の用量でそれぞれ強制経口投与し，HC は 10 および 20mg/kg/day を皮下投与した．投与期間は 4 週間とした．投与終了時に，臓器重量測定，血液学的検査，血液生化学的検査，corticosterone 濃度測定，フローサイトメトリーによるリンパ球サブセット分類検査，血中 IgM および IgG 濃度測定，および病理組織学的検査を行った．また，各群の動物の一部には，投与 7 日目に左右足蹠皮下に Freund の完全アジュバントを用いて卵白アルブミン（OVA）の感作を行い，投与終了時に抗 OVA 抗体価および OVA 惹起による即時型アレルギー反応を測定した．さらに，胸腺皮質，左右膝窩リンパ節の胚中心および傍皮質領域における BrdU 瞬間標識率（1 時間）を計測した．

【結果】MPA 投与ラットには副腎の高度萎縮と血中 corticosterone 濃度の顕著な低下がみられ，HC 投与ラットにも副腎萎縮が認められた．これらの動物には以下に示す所見が認められた．

(1) MPA 10mg/kg，HC 10 および 20mg/kg 群において胸腺皮質の萎縮がみられたが，BrdU 標識率の低下は認められなかった．また，脾臓および膝窩リンパ節の重量が低下し，脾臓の中心動脈周囲域およびリンパ節傍皮質領域の萎縮が散発的に認められた．

(2) MPA10mg/kg および HC 20mg/kg 群において CD8 陽性 T 細胞数のわずかな低下が認められた．

(3) 血中 IgM および IgG 濃度の変化は認められなかった．

(4) OVA 免疫群では，抗 OVA 抗体産生能および即時型アレルギー惹起能の変化は認められなかった．

(5) MPA 10mg/kg，HC 10 および 20mg/kg 投与群の OVA 免疫動物では，膝窩リンパ節（OVA による惹起を行わなかった側）の重量が有意に低下した．病理組織学的には一部の膝窩リンパ節に傍皮質領域の萎縮が散見されたが，傍皮質領域や二次濾胞における BrdU 標識率の差は認められなかった．

一方，TZP-4238 投与ラットには軽度の副腎萎縮および血中 corticosterone 濃度の低下がみられたが，調べた限りにおいて免疫系の変化は認められなかった．

【考察】MPA 投与ラットには顕著な副腎抑制が発生し，胸腺萎縮，CD8 陽性 T 細胞数の軽度低下および OVA 免疫局所の膝窩リンパ節の重量低下が認められた．これらは，抗体産生能への影響が認められなかった事実と併せて，T 細胞機能の抑制を示す所見と考えられた．胸腺および免疫局所の膝窩リンパ節には BrdU 標識率の変化が認められず，これらの器官の重量低下に apoptosis の関与が窺われた．HC 投与ラットにも同様の所見が認められた．TZP-4238 投与ラットでは副腎抑制は軽度であり，MPA 投与ラットに見られた免疫系の変化は認められなかった．

P－83

イヌ反復経口投与毒性試験でみられたリンパ性器官の濾胞胚中心の変化

○篠原基輝、仲野善久、江幡幸子、増田従子、原 敦子、松崎勝寛
（日本ケミファ（株）研究所）

【緒言】イヌを用いた４週間反復経口投与毒性試験において、頚部・腸間膜リンパ節，腸管リンパ組織、脾臓等のリンパ濾胞胚中心の明瞭化、リンパ芽球及びTBM(tingible body macrophages)の増生を主とする変化を経験した。イヌにおけるこの様なリンパ濾胞の変化については不明な点が多い。演者らの検討結果とその毒性病理学的評価について報告する。

【材料および方法】材料は、被験物質を４週間反復強制経口投与し，最終投与の翌日剖検したビーグル犬（開始時月齢；５～６ヵ月齢、１群雌雄各２頭、対照群、被験物質の低・中・高用量群の計４群編成)の頚部・腸間膜リンパ節、腸管リンパ組織、脾臓である。これらの器官・組織は摘出後20％中性緩衝ホルマリンで固定し、常法によりパラフィン切片標本とし、H-E染色を施して検索した。対照群及び変化がみられた高用量群のリンパ性器官の細胞動態について、PCNA染色による増殖活性とアポトーシス染色(TUNEL変法)による細胞死の両面から解析した。さらに，抗体産生能については、血清蛋白の電気泳動により分析した。

【結果】組織学的に、雌雄の高用量群の頚部・腸間膜リンパ節、腸管リンパ組織、脾臓のリンパ濾胞において、胚中心の明瞭化とリンパ球及びTBMの著明な増生が認められた。胚中心リンパ球の核は大型でクロマチンに乏しく、cleavedを呈するものあり、細胞質は比較的豊富であった。細胞分裂も多数みられ、PCNA染色では増生したリンパ芽球様細胞に強陽性反応が認められた。また、傍皮質にかけてもPCNA陽性リンパ球が散見された。TBMは胚中心にび漫性にみられ、貪食されたリンパ球と考えられるtingible bodyはアポトーシス染色陽性を示したが、その他のリンパ球に染色性は認められなかった。脾臓における変化の程度は、他のリンパ性器官よりも弱かった。一方、血清グロブリン分画(特にγ-グロブリン)に著変は認められなかった。

【考察】ラットでは抗原刺激やリンフォカインの投与により反応性にリンパ濾胞胚中心の明瞭化、リンパ球芽球及びTBMの増生等が起こることが知られており、今回のイヌにおけるリンパ濾胞の変化も同質の二次的な変化と考えられる。しかし、変化がリンパ濾胞のみに限定していたこと、脾臓における変化の程度が弱かったこと、血中グロブリン分画に著明な変化がなかったこと等は、変化の発現に係わる被験物質固有の様式があることを示唆するものと考えられ、これらの要因を加味した評価が重要であると考えられる。

P－84

ラット酢酸胃潰瘍の肉眼的評価のためのアルシアンブルーpH1.0-PAS染色の有用性

○角　将一、内田和美（ヤクルト本社・中研）

【緒言】

ラットの酢酸胃潰瘍は抗潰瘍薬の治癒効果を検討する慢性潰瘍のモデルとして汎用されている。通常抗潰瘍効果は、ホルマリン固定未染色標本(湿標本)を用いて、潰瘍瘢痕部の長径と短径から求めたUlcer indexで評価されている。しかし、治癒効果の高い検体では潰瘍瘢痕部を正常粘膜と明確に区分することは困難であることが多い。今回、湿標本において潰瘍瘢痕部(解放性潰瘍部あるいは未熟再生上皮巣)を正常粘膜と区分する方法を検討した。

【方法】

ラットの酢酸胃潰瘍はネンブタール麻酔下で、胃体部と前庭部の境界部の粘膜下組織に20%酢酸を30μl注入し作製した。潰瘍の大きさは酢酸注入後14日目の胃に2%緩衝ホルマリン液10mlを注入して20分固定後、大弯に沿って切開し、未染色のまま潰瘍部の面積を画像解析装置(LUZEX F,㈱ニレコ)を用いて計測した。その後湿標本にアルシアンブルーpH1.0-PAS(AB-PAS)染色を施し、同様に潰瘍部の面積を計測した。組織学的検査は潰瘍部を噴門部から幽門部にかけて潰瘍底の最も広い部位で二分割し、H-E染色とAB-PAS染色の他、一部の例で高鉄ジアミン－アルシアンブルー(HID-AB)染色とコンカナバリンAパラドックス(Con A)染色をおこなって観察した。胃潰瘍の組織学的分類はKubo(1971)の方法に準じておこなった。

【成績・考察】

未染色標本では潰瘍瘢痕部は解放性潰瘍部と再生上皮との境界が不明瞭で、組織学的に治癒の進んだ検体では計測困難であった。一方、AB-PAS染色標本では再生上皮がABで青色に、解放性潰瘍部は正常粘膜よりやや淡く染色されて、解放性潰瘍部の計測が可能になった。AB-PAS染色標本で計測した潰瘍部面積は未染色湿標本に比較して小さい傾向があり、特に治癒の進んだ検体において顕著であった。

組織学的に潰瘍周囲の正常幽門腺では被蓋上皮がPAS染色により赤紫色に濃染し、潰瘍底部はほとんど染色されなかった。潰瘍縁部ではPAS染色に濃染する再生上皮に混じって、粘液形成のみられない再生上皮やABとPASの混ざった青～青紫色の粘液産生を示す再生上皮が観察された。この粘液はHIDとCon A(Ⅲ型粘液)に染色された。これらの結果から、AB-PAS染色標本では正常部位と多少とも染色性の異なる部位あるいは青色に染色された再生上皮(偽幽門腺)で境界された内側部が解放性潰瘍部あるいは粘液産生のみられない未熟な再生上皮巣と考えられた。

P－85

PCNA抗体を用いたS期細胞を選択的に標識する免疫組織化学的染色法の検討

○飯塚生一，高橋正一，安藤進，吉田緑，工藤佳代子，白木克尚，前川昭彦　（佐々木研・病理）

【はじめに】　一般毒性試験において，細胞増殖活性の増加が予測されない試験では，予め解剖前にBrdU（Bromodeoxyuridine)を投与することはない．このため，後に細胞増殖活性の検索が必要となった場合には，PCNA(Proliferating cell nuclear antigen)抗体を用いた評価が一般的である．しかしながら，PCNA抗体はG1後期からS期にかけて幅広く標識する特徴を持つことから，増殖活性の指標としてはS期を特異的に標識するBrdU抗体の方が信頼性が高いとされている．今回，我々はPCNA抗体を用い,パラフィン包埋標本でBrdU抗体と同様にS期のみを標識することを目的として，界面活性剤の一種であるTritonX-100(SIGMACHEMICAL CO.)を用いた免疫組織化学的な染色法を検討したので報告する．

【材料および方法】　正常Jcl:Wistar雄ラットに100 mg/kgのBrdUを腹腔内投与し，1時間後に肝臓を採取した．採取臓器は10%ホルマリン（およびブアン液）に浸漬固定した後パラフィン包埋し，薄切切片を作製した．その後，ホルマリン（およびブアン)固定臓器に抗BrdUマウスモノクローナル抗体(DAKO)およびTriton X-100を0～15.0%の濃度で添加した抗ラットPCNAマウスモノクローナル抗体(DAKO)(表1）と反応させ，染色後，約5,000個の肝細胞に対するBrdUおよびPCNA抗体陽性細胞数の割合をそれぞれ算出した．

【結果および考察】　Triton X-100を添加しない場合，PCNA抗体の陽性細胞率はBrdU抗体に比べて著しく高かったが，Triton X-100を添加することにより，その濃度に相関して陽性細胞率は低下し,5～15%の濃度でBrdU抗体と同程度まで低下した．尚，PCNA抗体に対する反応性はホルマリン固定よりもブアン固定の方が良好であった．ヒトの無固定細胞表面に界面活性剤を作用させると，PCNA抗体はS期細胞のみを標識することがフローサイトメトリによる解析で明らかにされていることから，Triton X-100で処理したPCNA抗体の染色結果はBrdU抗体の場合と同じくS期細胞を選択的に標識している可能性が示唆された．現在，肝臓と同様に精巣における陽性細胞率の検索および部分肝切除により増殖活性を上げた肝臓におけるBrdUと本法との相関についても検討中である．

表1　抗PCNA抗体による免疫組織法

脱パラフィン➡3% H_2O_2 メタノール➡マイクロウエーブ➡ブロッキング➡抗PCNA抗体

室温30分　6～10分　室温10分（TritonX-100添加）

その後30分静置　室温90分

➡以下LSAB法で実施➡ヘマトキシリン染色➡封入

P－86

RLGS(Restriction Landmark Genomic Scanning)法を用いたEHEN誘発ラット腎腫瘍におけるDNA異常の解析

○趙　順規，小西　登，中村光利，山本漢九，内藤宏昌，北堀吉映，日浅義雄（奈良医大・2病理）

［目的］ラット腎腫瘍における腫瘍発生および進展には多くの遺伝子異常の関与が想定されるものの，いまだ確定的な遺伝子異常は捉えられていない。そこで，RLGS法による２次元電気泳動でゲノムDNAを解析することによりN-ethyl-N-hydroxyethylnitrosamine (EHEN) 誘発ラット腎腫瘍に共通に生ずるDNA異常の有無を検討した。

［方法］６週令のWistar系雄ラットに粉末基礎食に混合した1,000ppmEHENを２週間投与した後，３２週目に屠殺したラット腎組織から得られた腫瘍を用いた。腎における腫瘍組織および非腫瘍組織からDNAを抽出するとともに，EHEN非投与ラットの腎組織も対照として用いた。抽出したDNAは制限酵素*Not* Iで切断後、その末端をラジオアイソトープでラベルし，さらに制限酵素*Eco* RV, *Hinf* Iで処理し２次元電気泳動を行った。約2,000個のラベルされたDNA断片はスポットとして認識され、画像解析により正常部と比較して増強ないし減弱、消失する異常スポットを検出した。

［結果］得られた腫瘍部のDNAスポットのほとんどは正常腎組織と一致していたが，半数以上の症例で３個の共通した増強スポットを見出した。また高頻度に濃度が減少ないし消失した２個のスポットと，全例に消失した１個のスポットが認められた。

［結語］RLGS法はラット腎腫瘍におけるDNA解析に有用と考えられた。またEHEN誘発ラット腎腫瘍には共通したゲノム変化があると示された。

P－87

中期肝発がん試験法の実験精度の管理に関する検討

○ 務台　衛，後藤和広，藤田重晴，望月　淳，井上芳巳，小林　潔
（三菱化学横浜総研・病理）

ＩＣＨのガイドライン草案(S1B）では，医薬品のがん原性評価に中期肝発がん試験法などの「in vivo 短／中期発がん試験法」を用いることを提唱している．中期肝発がん試験法は既に充分な実証データが収集されているが，医薬品の評価試験として用いる際の試験設計の細部（１群あたりの動物数や用量設定など）や実験の精度管理法等に関する検討は今後の課題となっている．私達は，３種の非変異肝発がん物質と３種の非発がん物質を用い，本試験法の繰り返し実験を行い，成績の再現性を検討する中でこれらの課題について検討した．

【方法】　６週齢のF344雄ラット（９～12匹／群）を用い，肝GST-P陽性巣を指標とする中期肝発がん試験を実施した．被験物質には，肝発がん物質としてDecabromodiphenyl oxide，11-Aminoundecanoic acidおよびPhenobarbital Na（PB）を，非発がん物質としてはε-Caprolactum，Benzoinおよび2,6-Diamino-toluene を用いた．実験は，PBについては15回，他の物質については２回の繰り返し実験を行った．

【結果・考察】　３種の肝発がん物質では陽性結果が，非発がん物質では陰性結果が得られた．PBの場合，繰返し実験における成績の再現性に関しては，対照群および投薬群の個々の実測値は実験間で変動〔変動係数(CV%）：20～30〕が見られた．しかし，データを対照群比に換算すると，実験間の変動は見られなくなった．他の物質についても同様であったことから，実験間でデータを比較する際には，対照群比へのデータ変換が有効であると考えられた．

個々の実験における対照および投薬群のＣＶは，20～50の範囲にあった．したがって，弱い肝発がんプロモーション作用を有する化合物の場合，統計学的評価の他に対照群比などの指標を用いて，陽／陰性の判断あるいは再試験の実施の要否を決定すべきと考えられる．

以上の検討から，本試験法の実施にあたっては次の点に留意する必要があると考えられる．

(1) 対照群と陽性対照物質群を用いた実験を複数回行い，精度管理上の基準値を準備する．精度管理は，陽性対照物質の対照群比のデータを基準に行う．

(2) 実験に当たっては，陽性対照物質を用いた実験系のバリデーションを都度行う．

(3) (1)，(2)を踏まえ，試験計画の段階で成績の判定あるいは再試験の実施基準について明らかにする．

これらの点に留意すれば，実験規模としては１群あたりの動物数は10～15匹程度で充分と考えられた．

P－88

アサクサノリ（*Porphyra tenera*）の肝発癌修飾作用：肝中期発癌性試験法（Ito法）による検討

○市原敏夫[1]、鰐渕英機[1]、魏民[1]、岡井康二[2]、大谷周造[3]、福島昭治[1]
（[1]大阪市大・医・1病理、[3]2生化、[2]大阪薫英女子短大・食物栄養科）

【背景】アサクサノリは日常よく食卓にのぼる海藻のひとつである。その発癌修飾作用としては、これまでin vitroにおいてornithine decarboxylase（ODC）活性を抑制すること、in vivoにおいてはラットで7,12-dimethylbez［α］anthracene乳癌の発生を抑制することなどが報告されている。そこで今回、アサクサノリが肝癌の発生をどのように修飾するかを、ラット肝の中期発癌性試験法（Ito法）をもちいて検討した。

【方法】動物は6週齢のF344/DuCrj雄性ラットを用い、それらを8群に分けた。第1～4群には実験開始時にdiethylnitrosamine (DEN) 200mg/kg bwを、また5～8群には溶媒である生食をそれぞれ1回腹腔内投与し、その2週間後より6週間にわたって、第1、5群には0.05% sodium phenobarbital (PB) と2% アサクサノリを、第2、6群には2% アサクサノリを、第3、7群には0.05% PB を混餌投与し、第4、8群には基礎食を与えた。また全てのラットに対して実験開始より3週目に2/3肝部分切除を行った。なお、アサクサノリは粉末にしたものを飼料に添加した。実験開始後8週終了後ラットを屠殺剖検し、肝の前癌病変の指標であるglutathione S-transferase 胎盤型（GST-P）陽性細胞巣の出現を免疫組織学的に検索した。また細胞増殖のマーカーとしてポリアミン代謝の律速酵素であるODC活性およびspermidine/spermine N^1-acetyltransferase (SAT)活性についても測定した。

【結果】屠殺時の体重は第1群が253g、第2群が246g、第3群が244g、第4群が252gであった。また相対肝重量は第1群が3.71g、第2群が2.69g、第3群が3.65g、第4群が2.78gであり、第1群と第3群が第2群と第4群に比して有意に増加していた。肝のGST-P陽性細胞巣は、発生個数（個/cm^2）では第1群が8.86、第2群が3.14、第3群が10.40、第4群が4.72、面積（mm^2/cm^2）では第1群が0.85、第2群が0.23、第3群が1.03、第4群が0.47で個数、面積ともにPB投与群（第1、3群）ではアサクサノリ併用群（第1群）で減少傾向が認められ、PB非投与群（第2、4群）ではアサクサノリ併用群（第２群）で有意な減少が認められた。ODC活性（pmol/h/mg protein)は第1群が181.98、第2群が192.36、第3群が144.60、第4群が159.11であった。SAT活性(pmol/10min/mg protein)は第1群が5.01、第2群が6.02、第3群が8.03、第4群が8.42であった。

【結論】アサクサノリは肝GST-P陽性細胞の出現を抑制した。今後、さらにどの成分がいかなる機序で作用するかを検討する必要がある。

P－89

ラット中期肝発癌性試験法（伊東テスト）による277化合物についての検討

○河部真弓[1]、長谷川良平[2]、広瀬雅雄[2]、今井田克己[2]、伊東信行[2]、白井智之[2]（[1]大雄会医科研、[2]名市大・医・1病理）

現在化学物質の発癌性の判定には2種の動物を用いた発癌試験が必要とされているが、評価を終えるまでには少なくとも3年かかり莫大な人的、物的費用を要するという難点がある。このような問題を打開する方法として種々の変異原性試験が開発されてきたが、長期発癌性試験の結果との一致性は充分ではなく、新たな短期検索方法の検討が急がれるようになってきた。我々はすでに20年前、動物を用いて短期間に発癌性を予測する方法の開発を目的として研究を始めた。まず、Solt-Farber モデルに注目し、この肝の2段階発癌モデルを改良して、イニシエーションに用いる発癌物質の選択、実験期間、発癌促進要因の解明、指標病変さらに解析方法にいたる様々な実験を行なった結果、酵素変異巣の出現の程度を指標とする中期肝発癌性試験法（下図）を確立した。本試験法により2年間の発癌性試験の結果を予測しうること、即ち信頼性が高いことを確認している。

現在までに行なわれた277種の化合物についての検索結果を下表に示す。277種のうち変異原性を示す肝発癌物質で30/31（97%）、変異原性のないものでは26/31（84%）と高率に陽性を示した。肝臓以外を標的とする発癌物質にも10/41（24%）と低率ではあるが陽性を示すものが認められ、発癌性がないとされているものでも陽性を示したものが2種類あった。これら12種の化合物は弱い肝発癌物質あるいは肝プロモーターと推定される。また、本試験法によりいくつかの肝発癌抑制物質も見いだされている。

動物を用いる長期の発癌試験法の見直しが求められている今日、少ない動物数でより短期に発癌性を予測しうる本試験法は有用であり、化学物質の発癌性のリスクアセスメントに必要なデータが得られるものと期待される。

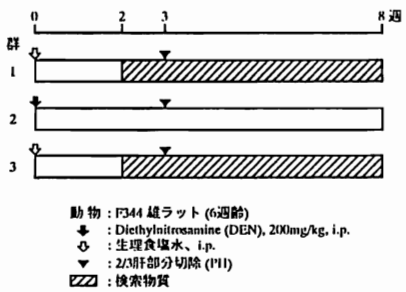

Results for 277 Compounds in the Ito Test

Carcinogenicity	Ames' test			Total
	+	-	Unknown	
Liver	30/31(97)	26/ 31(84)	1/ 1(100)	57/ 63(90)
Other than liver	7/25(28)	3/ 15(21)	0/ 1(0)	10/ 41(24)
Not carcinogenic	0/ 6(0)	2/ 38(5)	0/ 2(0)	2/ 46(4)
Unknown	4/14(29)	29/ 84(35)	12/29(41)	45/127(35)
Total	41/76(54)	60/168(36)	13/33(39)	114/277(41)

Positive/Examined(%)

P－90

イニシエーション活性中期検索法後長期飼育したラットにおける肝腫瘍および2-AAF処置の影響

○山口　格[1,2]，米良幸典[1]，亀井　力[1]，山本昌美[2]，中西速夫[2]，立松正衛[2]　（[1] ゼリア新薬・中研，[2] 愛知がんセ・研・1病理）

【目　的】　我々は昨年の本学会において，ラット肝GST-P陽性細胞巣を指標とするイニシエーション活性中期検索法（５週間）において種々の非肝発癌物質によりGST-P陽性細胞巣が誘導され，これらは長期飼育により肝に腫瘍を発生することを報告した。今回，発現した肝の腫瘍の組織学的観察を実施するとともに，2-AAFの処置を実施しない群を設け，肝腫瘍発生を観察した。

【材料と方法】　10週齢雄F344ラットを用い，肝部分切除後12時間に被験物質（肝標的性発がん物質；DEN，非肝標的性発がん物質；BHPN，3-MC，B[a]P，DMH，BBN，DMBA，MNU，MNNG）を１回腹腔内あるいは胃内投与し，２週間後に2-AAFを150ppmの用量で２週間混餌投与した。実験開始３週にてCCl_4（0.8ml/kg）を１回胃内投与も併せて行った。実験開始53～60週後に剖検し，常法により組織学的検索を行った。また，各被験物質投与群に2-AAFの混餌投与を実施しない群を設けた。

【結　果】　肝細胞がんは，DEN群 13/18例，BHPN群 4/18例，DMH群 12/15例，DMBA群 2/6例，MNU群 4/15例，MNNG群 1/16例に観察された。一方，腫瘍性結節はDEN群 18/18例，BHPN群 8/18例，3-MC群 1/19例，BaP群 1/20例，DMH群 15/15例，DMBA群 6/6例，BBN群 3/20例，MNU群11/15例，MNNG群 8/16例に観察された。対照群においては，肝臓に腫瘍性病変は観察されなかった。2-AAF処置を行わない群では，いずれの群においても肝細胞がんは観察されず，DEN群で 6/10例，BHPN群 2/10例，DMH群 4/8例，MNU群 1/7例に腫瘍性結節が認められたのみであった。

【考　察】　ラット肝発癌イニシエーション活性中期検索法における非肝発がん物質に誘導されたGST-P陽性細胞巣は長期飼育により肝がんを発生することが明らかとなり，特に2-AAFに抵抗性のGST-P陽性細胞巣ががん化する可能性が示された。現在，発生した腫瘍の遺伝子の検索を試みている。

P－91　好酸性顆粒を保有する大型細胞の出現を伴うラット脳の Malignant reticulosis

○渡辺 武志、永井 博文、穴山 久志、山崎 秀樹、関口 正博、
福田 良、佐々木 啓、奈良間 功[1]（武田薬品・薬安研、摂南大[1]）

［緒言］ラット中枢神経系における Malignant reticulosis（MR）は組織球あるいはリンパ球様の小型細胞からなる腫瘍で、囲管性及び髄膜下での浸潤増殖が特徴とするが、一般に個々の腫瘍細胞の形態は Astrocytoma のそれに類似する。今回、がん原性試験に供した Crj:CD(SD)および F344/Jcl ラット各 1 例の脳実質において、増殖様式が従来報告されている症例と異なり、且つ、多数の好酸性顆粒を保有する大型細胞の出現を伴う MR を経験したので報告する。

［症例］A 例）雌性 Crj:CD(SD)ラット、105 週齢、計画屠殺例。割面観察時に大脳白質部に径 3 mm の暗赤色腫瘤が認められた。B 例）雄性 F344/Jcl ラット、89 週齢、死亡例。小脳に径 5 mm の暗赤色腫瘤が認められた。両組織ともに 10%中性緩衝ホルマリン液で固定し、常法に従いパラフィン包埋切片を作製し、HE 染色の他、各種特殊染色および免疫染色を実施した。

［組織学的所見］両症例ともに腫瘍は脳実質（A 例：視床部、B 例：小脳腹側）に主座し、びまん性に浸潤増殖していた。MR に特徴的とされる囲管性あるいは髄膜下での増殖はほとんどみられなかった。腫瘍は円形～卵円形、一部紡錘形の小型細胞からなり、そのほとんどは小型円形の核を有したが、A 例では馬蹄形の核あるいは二核の細胞もみられた。細胞質は弱好酸性で微細顆粒状を呈し、一部の腫瘍細胞では PAS 陽性を示した。免疫染色の結果、これら腫瘍細胞はいずれも ED-1 陽性、GFAP 陰性を示した。腫瘍内には、上記細胞以外に PAS 陽性の好酸性顆粒を有する大型細胞が多数みられ、同細胞は ED-1 陰性であった。また、そのほとんどは不整形かつクロマチンの凝集した核を有し、細胞周囲に空隙がみられるなどの自己融解像を示した。

［まとめ］ MR と Astrocytoma との鑑別は、各々の腫瘍細胞の形態が類似することから困難とされ、腫瘍細胞の形態の多様性と囲管性および髄膜下への増殖様式が最大の鑑別点とされている。また、自然発生性の Astrocytoma は GFAP に陽性を示さないことから、マクロファージマーカーがその鑑別に用いられている。今回の症例は囲管性及び髄膜下への増殖に乏しかったが、ED-1 に陽性を示したことから MR と診断される。なお、両症例ともに好酸性顆粒を保有する大型細胞の出現が特徴的であり、同時に検索した Astrocytoma(ED-1 陰性例)では同様の細胞はみられなかった。現在、この細胞を同定中である。

P－92

ビーグル犬の坐骨神経に好発する自然発生病変

○堀口浩資[1,2]、田村一利[1,2]、赤井弘幸[1,2]、榎並倫宣[1,2]、玉井幸子[1]
中江　大[2]、小西陽一[2]（[1]ボゾリサーチ、[2]奈良医大・がんセ・腫瘍病理）

ビーグル犬は、ラット、マウスと共に毒性試験に供される主たる動物種の一つであるが、背景病変に関する報告は少なく、しばしば毒性評価において苦慮する場面に遭遇する。今回我々は、ビーグル犬の坐骨神経に比較的しばしば発現する自然発生性病変の１つに焦点を当て調査した結果を報告する。

調査対象は、当社の毒性試験に供された７－２０ヶ月齢の１０６６頭（雌雄各５３３頭）のビーグル犬である。坐骨神経は右側大腿部内側の筋肉を切開し露出させ、近位端より 約５cmの長さで採取し、中性緩衝１０％ホルマリンにて固定後、常法に従ってヘマトキシリン・エオシン染色を施し組織学的に検索した。

病変は巣状の多発性に発現するものであり、形態学的には神経線維の消失と共に疎な線維成分と粘液様の基質成分が同心円状に増加する一方、神経鞘細胞の増生やマクロファージなどの浸潤細胞を欠くことを特徴としていた。変化の強い動物では、このような病変が坐骨神経横断面の５０％近くを占めていたが、運動失調などの症状は伴わなかった。このような病変の発現頻度は、雄で１１．６％、雌で６．４％であり、雌に比べ雄に好発する傾向にあり、また、月齢別には雌雄とも同様に１２ヶ月齢未満の動物に比べ１２ヶ月齢以上の動物で好発する傾向が窺えた。

以上、ビーグル犬に比較的しばしば発現する末梢神経の自然発生病変の発現頻度を中心に調査した結果を示した。本変化の発現機序および病理学的意義に関する詳細は不明であるが、毒性評価の場にあってこのような病変の意義を検討することは重要なことであり、本会では組織学的特徴をさらに詳細に報告する共に討論を希望する。

P－93

ビーグル犬の皮下組織にみられたPeripheral Primitive Neuroectodermal Tumor

○細川暁[1]，鈴木四郎[2]，日比野信裕[1]，福田種男[1]，今井俊夫[1]，早川和宏[1]，中野渡純一[1]，佐神文郎[1]　([1]エーザイ・安全研，[2]ﾋﾞｰ・ｴﾑ・ｱｰﾙ研究所)

Peripheral Primitive neuroectodermal tumor (pPNET) は軟部組織に発生する神経堤由来の腫瘍であり，peripheral neuroepithelioma(peripheral neuroblastoma)とも呼ばれている。今回，ﾋﾞｰｸﾞﾙ犬の皮下に原発したと考えられるpPNETを経験したので報告する。

症例：症例は（株）ﾋﾞｰ・ｴﾑ・ｱｰﾙ研究所で飼育されていた5才の雌ﾋﾞｰｸﾞﾙである。分娩後まもなく胸部および腹部皮下に径約10mmの腫瘤が散見され，その後急速に増大し，約2ヶ月後にはほぼ全身の皮下に腫瘤が多発したため切迫屠殺された。腫瘤を含む諸臓器は10%中性緩衝ﾎﾙﾏﾘﾝ液で固定後，常法に従いﾊﾟﾗﾌｨﾝ切片を作製し，HE染色の他種々の特殊染色および免疫染色を実施した。腫瘤の一部については，ｸﾞﾙﾀｰﾙｱﾙﾃﾞﾋﾄﾞ・ﾎﾙﾏﾘﾝ混合液で固定後電顕材料を採取し，超微形態学的に検索した。

剖検所見：背部および胸腹部皮下を主体に，最大直径約30mmに至る多発性の腫瘤がみられた。最も大きな腫瘤は左大腿部に認められ周囲筋組織への浸潤がみられた。右腎，膵臓，腸間膜ﾘﾝﾊﾟ節および小腸にも径10～20mmの同様の腫瘤が認められた。

組織学的所見：腫瘤は小型類円形の腫瘍細胞の充実性増殖巣からなり，繊細な線維性結合組織により小葉状に区分されていた。腫瘍細胞はほぼ均一で，淡明ないし淡好酸性の細胞質を有し，細胞境界は不明瞭であった。核は類円形一部多形性で核小体は不明瞭であった。細胞質内にはPAS染色陽性の微細顆粒が認められ，ｼﾞｱｽﾀｰｾﾞにより消化されることからｸﾞﾘｺｰｹﾞﾝと考えられた。免疫染色では，腫瘍細胞はﾋﾞﾒﾝﾁﾝ強陽性，NSEおよびS-100蛋白は弱陽性を示したが，ﾆｭｰﾛﾌｨﾗﾒﾝﾄ，GFAP，ｼﾅﾌﾟﾄﾌｨｼﾞﾝおよびｸﾛﾓｸﾞﾗﾆﾝは陰性であった。電顕的には，主に細胞内小器官に乏しい明るい細胞からなり，一部に発達したｺﾞﾙｼﾞ装置と多くのﾗｲｿｿﾞｰﾑを有するやや暗調な細胞が混在していた。これらの腫瘍細胞では，多数の複雑にからみあう細胞質突起と細胞により量は異なるもののｸﾞﾘｺｰｹﾞﾝ顆粒の存在が特徴的であった。しばしば，ﾃﾞｽﾓｿﾞｰﾑ様構造，神経内分泌顆粒と考えられる有芯顆粒，微小管，中間径ﾌｨﾗﾒﾝﾄ束も認められた。

まとめ：本例は免疫染色ならびに電顕所見から神経性の性格が示唆され，皮下に発生したpPNETと診断された。ﾋﾄではEwing肉腫との鑑別が問題にされているが，近年両者は同一ﾌｧﾐﾘｰの中の腫瘍であると考えられつつある。本例もﾋﾞﾒﾝﾁﾝ陽性でｸﾞﾘｺｰｹﾞﾝを保有していることから，その鑑別は極めて困難であった。両者の組織発生を考える上でも貴重な症例と考えられた。

P－94

神経組織成分の形成をともなうイヌの腎芽腫の一例

○呂東平[1,2]、瀧　隆一[2]、上塚浩司[1]、中山裕之[1]、土井邦雄[1]
（[1]東京大学獣医病理、[2]三菱化学ビーシーエル）

イヌの腎芽腫では、ほとんどの例が腎芽細胞成分、管腔や原始糸球体などの上皮性成分および平滑筋や骨などの間葉系成分の混在を示す。我々は上述の組織成分に加えて、分化した神経細胞と神経線維の形成を伴うイヌの腎芽腫を経験したので報告する。

［症例及び方法］１才、雌、シーズー犬。１９９５年１０月、２５×１２×１２cm、約１kgの右腎腫瘤を摘出した。腫瘤割面は灰白色と赤褐色の混斑状、充実性。同年１１月には左腎と腸間膜にも転移巣が発見され、患犬は安楽殺された。

腫瘍材料は１０％中性緩衝ホルマリン液で固定、常法にてパラフィン包埋後、３μmの切片を作製、ＨＥ、ＰＡＳ、マッソントリクロームの各染色を行った。加えて抗Keratin、抗Desmin、抗Muscle Actin、抗Vimentin、抗Neuron Specific Enolase (NSE)、抗Neurofilamentの各一次抗体を用いた免疫組織化学染色も実施した。。

［結果］クロマチンに富む類円形の核を有する小型の円形ないし立方形の腎芽細胞の増殖巣が見られ、核分裂像が頻見された。この部分には尿細管様構造とまれに原始糸球体様構造が観察された。また管を形成する上皮の一部は重層扁平上皮に化生していた。間葉系組織も認められ、平滑筋組織、骨組織、骨髄組織が形成されていた。出血や広範な壊死巣も認められた。

免疫組織化学染色では尿細管様組織の上皮細胞および重層扁平上皮細胞がKeratin陽性を示し、平滑筋様細胞はDesmin、Muscle Actin、Vimentinに陽性であった。また神経様細胞とこれから伸長する突起がＮＳＥとNeurofilament proteinに陽性を示した。

腸間膜転移巣では多角形の未分化芽細胞が胞巣状に増殖し、ごく一部で管状構造が認められた。右腎の原発巣とは異なり、化生像は少なかった。

［考察］腎芽腫は胎生期の造腎組織から発生する腫瘍で多様な分化能を有している。本症例では分化した神経細胞と神経線維、平滑筋組織、骨組織などが存在していたので、奇形腫との鑑別が問題になると思われるが、腎臓に原発し、尿細管と糸球体の形成が認められたので混合型の腎芽腫と考えた。イヌの腎芽腫の報告は比較的多いが、神経組織成分を含む症例の報告はなく、希有な例と思われた。

P－95

F344 ラットにみられた尿管膀胱接合部の閉塞による先天性水腎症の 1 例

○木澤和夫，守田禎一，三善隆広，河村泰仁，児玉卓也
成田弘和（富山化学工業㈱綜合研究所）

【はじめに】10 週齢の F344 雌ラットにおいて，尿管膀胱接合部の閉塞によって発生したと思われる先天性の片側性水腎症を経験したので報告する。

【材料と方法】動物は日本チャールス・リバー㈱より 5 週齢で購入した F344 雌ラットで，6 週齢より 4 週間の毒性試験に供され，10 週齢時に剖検された。腹部臓器の肉眼的観察を行った後，左側の腎臓及び膀胱（尿管膀胱接合部を含む）について，常法により H.E.染色標本を作製し組織学的検査を行った。

【結果】剖検では，左腎は腫大し，上極から腎門部にかけて嚢胞状を呈しており，内腔には透明な液体が充満していた。また，左側尿管全体の高度な拡張がみられた。尿管，膀胱，尿道内に結石はみられなかった。組織学的に，左腎において乳頭・髄質の萎縮を伴う高度な腎盂の拡張がみられた。尿細管腔には軽度の拡張がみられたが，ボーマン嚢腔の拡張はみられず，糸球体にも異常はなかった。尿管膀胱接合部の連続切片を作製し観察したところ，尿管は膀胱壁内で盲端を形成しており，膀胱への開口は確認されなかった。

【考察】ヒトでの先天性水腎症の多くは片側性で，尿管の閉塞に起因しており，閉塞部位として尿管腎盂接合部，尿管膀胱接合部などが挙げられる。ラットでは，Wister ラットなどで片側性の水腎症が観察されることがあるが，F344 ラットでは稀である。本症例は，尿管の膀胱への開口不全に起因した先天的な片側性の水腎症であり，ヒトの先天性片側性水腎症と類似した 1 例と考えられた。毒性試験において水腎症が見られた場合，それが先天性の変化か、後天性の変化かを区別することは重要であり、尿管を含めた尿路の詳細な検索が必要と考えられた。

P－96

Wistar系ラットに見られた自然発生と思われる精巣上体の精子性肉芽腫（第3報）

○宇都宮忠実、林一彦、岸和正、田中好美（大塚製薬、琵琶湖研究所）

[はじめに] 我々は、第11、12回日本毒性病理学会において、Wistar系ラットに見られた精巣上体の精子性肉芽腫について、Sprague-Dawley(SD)系ラットとの比較において報告した。今回は、さらに検査動物数を追加し、剖検時の週齢についても前回報告したものよりも幅広く追加検討したので報告する。なお、現在、ブリーダー間の差についても若干検討しているので、併せて報告する予定である。

[材料および方法] 動物は、日本クレアより4－9週齢で購入したものを、環境条件をコントロールした飼育室で、剖検時（5－40週齢）まで飼育した。飼料（CE-2、日本クレア）および水（滅菌水道水）は、自由に摂取させた。精子性肉芽腫について、Wistar系ラット361匹（5－40週齢）、SD系ラット479匹（5－39週齢）を、肉眼的および組織学的（H.E.染色）に検査した。

[結果および考察] Wistar系ラットでは、9週齢から21週齢において精子性肉芽腫が認められ、9－21週齢での発生率は17.9 %(49 / 274)と前回報告と同じように高値を示した。SD系ラットでは9週齢から18週齢において精子性肉芽腫が認められ、9－18週齢での発生率は2.9 % (10 / 346)と前回報告とほぼ同じ値を示し、Wistar系ラットとの比較では、前回報告と同じように明らかに低値を示した。

発生部位については、前回報告より変化が見られ、Wistar系ラットでも精巣上体頭部での精子性肉芽腫の発生が認められた。各部位での発生頻度は、Wistar系ラットでは、精巣上体尾部(43 / 49)、精巣上体頭部(1 / 49)、精管(6 / 49)、SD系ラットでは、精巣上体尾部(6 / 10)、精巣上体頭部(2 / 10)、精管(2 / 10)と両系統共に尾部に多く見られた。なお、Wistar系ラットで両側性に発生する例(6 / 49)を認めたが、SD系ラットでは認められなかった。左右の発生頻度は、ほぼ同じで、両系統間に差を認めなかった。

以上の結果、Wistar系ラットとSD系ラットでの精子性肉芽腫の発生率には、系統差が見られた。なお、各週齢での検査動物数が少ないので、断定的なことは言えないが、現在までのデータでは、発生率のピークは、両系統共に9－11週齢に見られた。

P－97

若齢ICRマウスにみられた自然発症精巣奇形腫の1例

○谷　吉朗、村田 信次、前田 尚之、福重 潤一郎、細川 常通
（三共・安全研）

マウスの自然発症の精巣奇形腫は、近交系である129系マウスおよびその亜系で好発することが知られているが、これら以外の系統に関するものは数例しか報告がなく、きわめて少ない。今回われわれは、129系以外の系のマウスの自然発症の精巣奇形腫を1例経験したので、その病理組織学的特徴について報告する。

症例は、日本チャールスリバー㈱生産の雄性 ICR マウスで、無処置動物群のなかの1例であった。臨床経過は不明である。7週齢での剖検時に、左陰嚢の膨大が認められた。

肉眼的に左精巣は、1×1×1.5 cm に腫大し、表面は不整で、白色斑あるいは褐色斑が散在しており、正常な精巣に比べて弾力性があり、やや硬度感を有していた。割面では、白色の硬結節、粘液状あるいはゼラチン状物質を容れた大小の嚢胞が認められ、広範な出血巣ならびに壊死巣も観察された。

病理組織学的に、左精巣内部には正常な精巣組織は皆無であり、扁平上皮で裏打ちされた角質嚢胞様の構造、粘膜上皮で囲まれた腺腔構造、横紋筋、骨、軟骨ならびに脂肪組織といった、分化の程度が高い種々の組織成分によって置換されていた。これらの組織に加えて、神経組織や未分化な神経外胚葉性の組織が含まれていた。さらに、広範な脱落性の壊死巣も観察された。これらの組織は精巣の被膜に完全に被包され、浸潤像はみられなかった。

一方、右精巣は肉眼的に正常であり、組織学的にも正常な精子形成が認められた。また、検索した他の主要器官のいずれにも、肉眼的ならびに組織学的に異常はなく、左精巣内の組織の転移像は認められなかった。

以上の所見から、この左精巣内に認められた組織は、本来同所に存在せず、かつ正常な器官形成を伴わない、3胚葉すべてに由来するさまざまな組織の異常な増殖による腫瘍であると結論し、本腫瘍を精巣奇形腫と診断した。

われわれの知る限りにおいて、ICR マウスにおける自然発症の奇形腫は、精巣以外の器官に関しても現在までに報告がなく、本腫瘍はきわめて稀少な症例であると考えられる。

P－98

未経産ラットに観察された子宮原発絨毛癌の一例

○吉田　緑、白木　克尚、工藤　佳代子、飯塚　生一、
安藤　進、高橋　正一、前川　昭彦　（佐々木研）

絨毛癌は妊産婦の子宮に発生する稀な腫瘍であるが、胚細胞由来という性格上、極めて増殖力が強く、高率に転移することから悪性度の高い腫瘍として知られている。ラット・マウスにおいても同腫瘍の発生は低く、卵巣での自然発生が数例報告されているにすぎない。子宮における絨毛癌は、fetectomy を行った妊娠ラットの子宮において誘発されることが知られているが、自然発生の報告例はない。今回、我々は発癌剤を経膣的に子宮腔内に投与した未経産ラットの 1 例に子宮原発と思われる絨毛癌が認められたので、その形態学的特徴を報告する。

動物は雌 Donryu ラットで 10 週齢より N-ethyl-N‘-nitro-N-nitrosoguanidine (ENNG)10mg/kg を 3 週に 1 回、計 4 回経膣的に子宮腔内に投与した 26 例中の 1 例である。同個体では 27 週齢より膣出血が認められ、49 週齢で貧血・一般状態の悪化が観察されたため、切迫屠殺し組織学的に検索した。

剖検において、右子宮角に 1x2cm 大の血腫状腫瘤が認められ、割面では腫瘤内には血液が充満していた。両側の卵巣は萎縮性であった。肺は全葉とも子宮と同様の血腫状腫瘤にて置換されていた。

組織学的に右子宮角の腫瘤は大部分が血液を充満する嚢胞と壊死巣により占められていた。その嚢胞の外側から漿膜面に向かって、一部では血液中に浮遊して増殖する、独特な形態を示す 2 種類の細胞が増殖していた(写真)。一つは比較的小型の好塩基性を示す細胞で胎盤の cytotrophoblast に類似しており、もう一つは極めて大きな核を有する不整形な巨細胞で胎盤の合胞体細胞に類似していた。これらの細胞は混在して増殖しており、両細胞間の移行型と思われる細胞も認められた。これらの細胞は肺および腸間膜リンパ節に転移していたが、卵巣には同細胞は認められなかった。組織化学的に一部の合胞体細胞様の細胞は 3 β-hydoxysteroid dehydrogenase(3 β-HSD)陽性を示した。

上記の組織学的所見より、本症例を子宮原発の絨毛癌であると診断した。また同腫瘍内で 3 β-HSD 陽性が認められたことは、同腫瘍がホルモンを産生している可能性を示唆していた。胚細胞由来の絨毛癌が未経産ラットの子宮に発生した原因は不明であるが、ENNG の経膣的子宮腔内投与が何らかの影響を及ぼした可能性も考えられた。

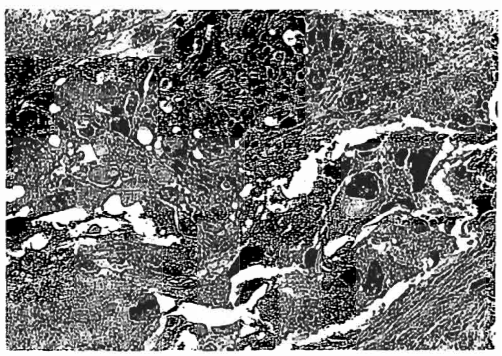

P－99

老齢ビーグル犬にみられた膵腺房細胞癌と思われる一例

○守田禎一，木澤和夫，三善隆広，河村泰仁，児玉卓也，成田弘和
（富山化学工業（株）綜合研究所）

イヌに見られる自然発生性悪性腫瘍のうち，悪性リンパ腫や乳癌については数多くの症例報告がなされいる。しかし，膵原発性悪性腫瘍に関する報告は少ない。今回，我々は老齢ビーグル犬において膵腺房細胞癌と思われる１例を経験したので報告する。

【症例】症例は，当研究所において無処置長期飼育中に全身状態悪化のため切迫屠殺した14 歳齢の雌性ビーグル犬である。切迫屠殺直前に実施した血液生化学的検査では，GOT 190(IU/l)，GPT 395(IU/l)，LDH 442(IU/l)，ALP 318(IU/l)，TP 5.1(mg/dl)，A/G 比 0.45 と高度の肝機能障害及び低タンパク血症を認めた。

剖検では，膵と大網及び腸間膜リンパ節は結節状に癒着し一塊をなしており、さらに肝及び腸管とも癒着していた。膵の割面では，膵尾部と膵頭部の実質内に径 1.0 及び 1.5cm 大の白色調の結節を 2 個認めた。肝表面には，中央部が陥凹した淡黄色～白色調の結節を多数認めた。心外膜には粒状の白色小結節が多数散在し，横隔膜と癒着していた。大動脈周囲のリンパ節は腫大していた。また，血性胸水(550ml)および血性腹水(450ml)を認めた。

病理組織学的検査では，膵の結節状病変部に一致して，髄様構造を呈し胞巣状に増殖する腫瘍細胞を認めた。一部，十二指腸への腫瘍細胞の浸潤を認めた。 膵以外では，肝，リンパ節，心外膜，横隔膜，大網，腸間膜，食道，膀胱に腫瘍細胞の転移を認めた。なお，心外膜に見られた転移巣では，腫瘍細胞は腺房様構造を呈し，その胞体にはチモーゲン顆粒と思われる顆粒が見られた。胸水および腹水中にも，腫瘍細胞と思われる異型細胞が認められた。腫瘍細胞は AB-PAS 染色陰性で，粘液産生は見られなかった。グリメリウス染色も陰性であった。

免疫組織化学的検査では，抗膵アミラーゼ抗体，抗膵キモトリプシン抗体および抗ＰＣＮＡ抗体で，多くの腫瘍細胞が陽性であった。

【まとめ】以上の所見から，本症例に見られた腫瘍は膵腺房細胞癌であると診断した。また，本症例は，膵臓の原発部位よりも心外膜の転移部位の方が，より膵腺房細胞の組織学的特徴が明らかであり，興味ある１例と考えられた。

P－100

雄カニクイザルにみられた結節性甲状腺腫の１例

○入江眞美，豊沢かおる，木川英美，糀谷高敏，沖本一夫，田中浩二，
安場正子，西村耕一（大日本製薬，開発研）

カニクイザルの甲状腺における自然発生性過形成あるいは腫瘍性病変の報告は，我々の知るかぎりでは甲状腺腺腫が２例，癌が３例のみであり，過形成性病変としての甲状腺腫の報告はない。今回，我々は毒性試験に供した雄のカニクイザルにおいて，自然発生性の結節性甲状腺腫と考えられる１例に遭遇したので，その病理形態学的特徴を報告する。

材料および方法

動物は当研究所で生まれた雄のカニクイザルで，剖検時約４歳であった。この動物は，温度23～27℃，湿度50～60%，照明時間12時間（朝６時～夕方６時），換気回数１０回／時間に制御された動物室でステンレス製ケージで飼育されていた。試験に供される前に一般状態，体重測定，ツベルクリン反応，および糞便内の赤痢アメーバ・寄生虫卵の検査を定期的に実施したが，何ら異常はなく，試験期間中も血液・血液化学的検査に異常はみられなかった。試験終了後剖検され，全身の器官を10%中性緩衝ホルマリン液で固定し，常法によりパラフィン包埋・薄切し，H.E.染色を施して病理組織学的検査を行った。甲状腺についてはH.E.染色に加え，マッソン・トリクローム染色およびエラスチカ・ワンギーソン染色を，さらにLSAB（Labelled Streptavidin-Biotin）法による抗サイログロブリン，抗カルシトニンの各抗体を用いて免疫染色を施し，検査した。また，一部の試料について電子顕微鏡的に観察した。

結果

肉眼的に左右の甲状腺は腫大し，重量は左0.76 g，右0.36 g，合計1.12 gを示し，通常の３倍近い値を示した。また，左右甲状腺の割面に各々２つの結節がみられた（最大１×0.7 cm）。その他の器官に異常はみられなかった。

組織学的検査において甲状腺には左右ともに大小の結節が多発し，肉眼的にみられた大きな結節には被膜の形成が明らかであったが，厚さは一定ではなく，周囲正常組織への圧排像はみられなかった。結節は様々な形状を示し，大きな結節では濾胞上皮細胞は充実性，小型濾胞状，あるいはコロイドを充満した大型濾胞状に増殖し，一部のコロイド内にヘマトイジンもみられた。また，まれに乳頭状に増殖する部分もあった。濾胞上皮細胞は立方状，円柱状あるいは多角形を示した。核は腫大し，円形で核仁を１つあるいは２つ有していた。細胞質は好酸性微細顆粒状を示したが，ときに，好酸性滴状物あるいは針状の結晶状物を有していた。免疫組織学的に，結節部の濾胞上皮細胞はサイログロブリンに弱陽性から一部強陽性を示したが，カルシトニンには陰性であった。カルシトニンについては結節周囲正常組織で陽性細胞が散見された。電顕的に上皮細胞には，卵円形の核，拡張した粗面小胞体，発達したGolgi 装置，およびリソゾーム様顆粒がみられ，濾胞面には微絨毛様構造が認められた。

以上の肉眼的，組織学的，免疫組織化学的および電顕的所見から，本症例は結節性甲状腺腫(nodular goiter)と考えられた。

P－101

F344ラットの鼻腔に発生した軟骨腫の一例

○片桐卓、竹内哲也、野田圭介、櫻ゆみ、妹尾英樹、相磯成敏、長野嘉介、
松本道男、奥平雅彦（日本バイオアッセイ研究センター）

【はじめに】　ラットの鼻腔に軟骨腫の発生をみることは極めて稀である。今回 F344ラットの鼻腔に自然発生したと考えられる軟骨腫を認めたので報告する。

【症例及び検索方法】　症例は日本チャールス・リバー㈱より6週齢で導入し、2週間の検疫・馴化の後、がん原性試験に供し、108週齢で死亡したF344/DuCrj雄ラット(１例)である。飼育条件は通常のバリアシステムで単飼、飼料はオリエンタル酵母工業㈱の粉末飼料(CRF-1)を、飲水は市水をフィルター濾過し紫外線滅菌したものを自由摂取させた。剖検時には異常は認められず、鼻腔切り出し時に、鼻腔後半(第Ⅲレベル、臼歯前端割面)に白色結節が認められた。鼻腔は10％緩衝ホルマリン液で固定後、5％ギ酸ホルマリン液で脱灰し、常法により光顕標本を作製し検索に供した。

【組織学的所見】　腫瘤の大きさは3×1mmであり、内側篩骨甲介Ⅲ 腹側層板に位置し、篩骨甲介骨と連続していた(写真１)。 腫瘤と周囲組織との境界は明瞭であり、膨張性に周囲を圧迫して増殖しているが、破壊性、浸潤性の増殖は認められなかった。腫瘤はまるい大型の軟骨細胞と均質なガラス軟骨様の基質からなり、篩骨甲介骨と接する部位や軟骨組織の間に軽度な骨組織の増生がみられた(写真２)。 軟骨組織は正常なガラス軟骨に極めて類似していたが、軟骨細胞の形状の不整や配列の乱れが軽度に認められた。

【まとめ】　本例は、１)比較的よく分化した軟骨組織の増生が主体である。 ２)本来は軟骨が存在しない部位に発生している。 ３)軽度ではあるが異型性が認められる。 ４)破壊性や浸潤性の増殖を示さない。以上の所見から、本病変を鼻腔の軟骨腫と診断した。

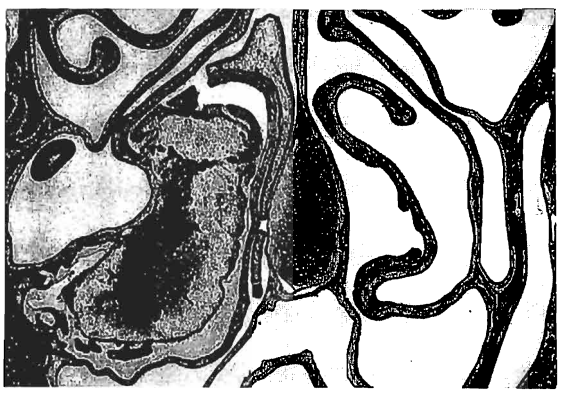

写真１

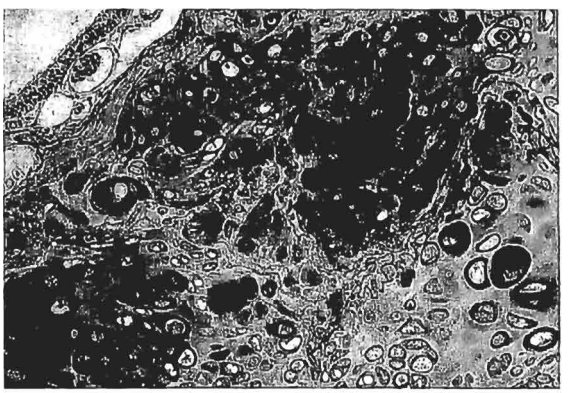

写真２

P－102

ビーグル犬の脾臓にみられた多発性嚢胞の１例

○渡邊　厚、小川慎一、白岩和己、山本康裕、佐藤則博、甲斐清徳
一條和幸、松野嘉行、小林洋四郎（旭化成工業㈱ 安全性研究所）

【はじめに】

今回我々は、11カ月齢の若齢ビーグル犬の脾臓全体に嚢胞を示す興味ある症例を経験したので報告する。

【症例および方法】

動物は、毒性試験に供した雄のビーグル犬で中間用量群に用いられ、計画解剖時11カ月齢であった。脾臓は10%中性緩衝ホルマリンで固定後、パラフィン切片を作製し、Ｈ－Ｅ染色を施し鏡検した。また脾臓以外の臓器においては特筆すべき変化はみられなかった。

【結果】

脾臓は、剖検時、表面に径0.5から2cmの薄い被膜に覆われた嚢胞が多数認められ(写真左参照)、割面においても脾臓全体に嚢胞が多数観察された。嚢胞には、漿液性の液体が充満し、赤血球あるいは血栓を容れるものも観察された(写真右参照)。嚢胞の大きさは、大小様々で脾洞および脾柱静脈との連続性もみられた。嚢胞を内張りする細胞は、血管内皮細胞に類似した扁平な１層の細胞から構成され、多層または乳頭状に増殖する像や細胞異型、核異型等は観察されなった。さらに、周囲の組織への圧排像や壊死および出血等の像は観察されなかった。

本会では、血管(肉)腫、過誤腫およびリンパ管腫等を含め、類似病変との鑑別診断を併せて報告する。



P－103

F344ラットに観察された好酸性顆粒を有する腹腔内多発性腫瘍

○髙木留美子[1]　永谷真理子[2]　山本郁夫[1]　細井理代[1]　山本慎二[1]
三上真一[1]　山川誠己[1]　岩田　聖[1]　榎本　眞[1]
（1安評センター　2ボゾリサーチセンター）

（はじめに）

今回我々は、ラットにおける好酸性顆粒を有する腫瘍で顆粒細胞腫または基底細胞腫の中の顆粒細胞型とは趣を異にした症例に遭遇した。形態的には第11回本学会において永谷らが発表した好酸性顆粒保有細胞から構成される希有なラットの腹腔内腫瘍の一例に類似していた。永谷らの症例と系統や病変分布に若干の相違があったこと、確定診断がなされていないことから症例を提示し問題としたい。

（材料と方法）

症例は当センターの長期毒性試験で使用されたF344/DuCrjラットの雌の一例で、38週齢時に切迫屠殺された。剖検では胸部・腰部の脊椎部に乳白色の結節（16×11mm）、脾臓の軽度の肥大、後腹膜リンパ節および卵巣の肥大、肝臓の白色斑点が多数認められた。血液生化学的検査は実施できなかったが、末梢血液塗抹標本のみ作製した。材料は常法に従い10%中性緩衝ホルマリンで固定後、パラフィン切片を作製し、HE染色ならびに特殊染色を行なった。また、ホルマリン固定材料の一部から透過型電子顕微鏡検索を行なった。

（結果とまとめ）

組織学的には、腹腔内の腫瘤はいずれも充実性の腫瘍で細胞境界はやや不明瞭であった。腫瘍細胞は明るく円形から馬蹄形またはくびれを有する核で、細胞により明瞭な核仁が観察された。細胞質内には好酸性の顆粒を多数入れていた。腫瘍の分布は脊椎腫瘤部で充実性に、骨髄で髄腔全域より周囲組織へ浸潤し、脾臓の赤脾髄に瀰漫性に、肝臓ではグリソン鞘に結節状、類洞に瀰漫性に、結腸のリンパ濾胞直下に局所的に、他卵巣、子宮、リンパ節、副腎、胸腺、肺に腫瘍細胞の集簇巣が観察された。特殊染色で細胞質内の顆粒は、トルイジンブルーならびにアルシアンブルー染色でメタクロマジーを示さず、PTAH染色で青く、ギムザ染色で淡い好酸性を、PAS染色で淡い好酸性を示し、ジアスターゼで消化されなかった。電子顕微鏡の所見は、顆粒はほとんどのものが円形で、均質な Electron dense body（直径約0.4-1um）として観察されたが単位膜は不明瞭であった。また、涙粒のような形やラグビーボール形をした顆粒が、円形の顆粒を有する細胞の中に共存しているものも時折観察された。細胞間には細胞接着装置や基底膜は観察されず、細胞質は細胞内小器官に乏しいものの、時折ミトコンドリアや粗面小胞体が観察された。末梢血液塗抹標本では、細胞質に粗大な好塩基性顆粒（直径約0.1-1um）を多数含んだ楕円形（15-30×13- 19um）の単核細胞が、散在性に多数観察された。

本腫瘍は細胞質に好酸性の顆粒を有する細胞よりなるが、末梢血液塗抹標本での性状は好塩基球もしくは肥満細胞に類似し、その増殖・浸潤形態などから肥満細胞由来の可能性が最も考えられた。しかし、組織標本の特殊染色結果ではメタクロマジーを示さず、PTAHで顆粒が青染することから、永谷らが推察したGlobule leukocyteとも考えられたが、腫瘍細胞の確定については現在検索中である。

P－104

雄F344ラットに自然発生した顆粒細胞型基底細胞腫瘍の1例

○白木 克尚，安藤 進，高橋 正一，吉田 緑，工藤 佳代子，飯塚 生一，
北村 毅，前川 昭彦（佐々木研病理）

[はじめに]

ラットにおいて，皮膚の基底細胞腫瘍は発癌物質の塗布などにより容易に誘発されるが，その自然発生は希である．基底細胞腫瘍は，表皮芽細胞を起源とするがゆえに，さまざまな組織学的形態を示し，一部に毛髪や，脂腺への分化傾向を示すことが知られているが，顆粒細胞型の基底細胞腫瘍は非常に希で，これまでWistarおよびF344ラットでそれぞれ1例が報告されているのみである．今回，我々は，癌原性試験に供したF344ラットに自然発生性と思われる顆粒細胞型基底細胞腫瘍を認めたので報告する．

[症例]

症例は，チアンフェニコール250ppmを2年間飲水投与後，108週齢で最終屠殺したF344雄ラットである．肉眼的には左側腋窩に1.5 X 1.0 X 1.0 cmの皮膚と連続した腫瘤が認められ，その表面は潰瘍化していた．割面は白色充実状で，皮下組織への浸潤は認められず，境界は明瞭であった． 腫瘤を含む主要臓器は，10%中性緩衝ホルマリンで固定し，常法に従い薄切標本を作製し，HE，PAS，アルシアンブルーの各染色に加え，サイトケラチン， デスミン，ビメンチン，アクチン，ミオシン，S-100蛋白，PCNAについて免疫組織学的検索を行った．また，ホルマリン固定材料の一部から透過型電子顕微鏡による検索も試みた．

[結果と結論]

組織学的には， 毛嚢上皮腫様構造をとる部分に加え，腫瘍の大部分では，円形ないし多角形の大型細胞が密に胞巣状に増殖し，細い結合織で区分されていた．腫瘍細胞は豊富な胞体中に，好酸性の微細な顆粒を有し，多くの場合核は偏心性に存在し，時折核分裂像も観察されが，一部では基底細胞様腫瘍細胞が柵状あるいはリボン状配列を示す部位，毛嚢への分化傾向を示す部分も認められた．細胞質内好酸性顆粒はAlcian blue染色陰性，PAS染色陽性であった．免疫染色において，サイトケラチンには基底細胞様腫瘍細胞が強陽性を示し，顆粒含有細胞は弱陽性を示した．デスミン，ビメンチン，ミオシン，アクチン，S-100蛋白にはいずれも陰性であった．PCNAにはほとんどの細胞の核が陽性を示した． 電顕観察では，腫瘍細胞には基底膜およびデスモゾーム，ヘミデスモゾームが多数認められ，細胞質内には概して細胞小器官は少なかったが，限界膜に包まれた電子密度の高い，0.2 － 0.4 μmライソゾーム様の顆粒が多数認められ，一部にはグリコーゲン顆粒も認められた．以上の所見から本腫瘍は顆粒細胞型基底細胞腫瘍であると診断した．本試験の投与群において，基底細胞腫瘍の発生増加は認められず，本症例は自然発生と考えられた．

P－105　Crj:CD(SD)ラットにおける頸肋の形態及び発生

○古川　賢、田村　啓、宮本康夫、堀谷幸治、臼田浩二、林　憲一
（日産化学工業㈱　生物科学研究所　安全性研究部）

頸肋は頸椎に接続する過剰な異常肋骨であり、骨格変異に分類される先天異常である。ヒトでは頸肋は鎖骨下動脈や腕神経叢を圧迫するため、臨床的には"thoracic outlet syndrome"の１要因としても知られている。一方、ラットでは頸肋は種々の化学物質により発生するものの、その自然発生率は低くその知見も乏しい。今回、我々は４つのコロニー由来のラットについて頸肋を検索したので報告する。

【材料及び方法】

検索したラットは日本チャールス・リバー㈱の３生産場由来のCrj:CD(SD) 223匹で、コロニーにより次の４群に区分した。コロニーA：26週齢の雄19匹、コロニーB：26週齢の雄20匹、コロニーC：26週齢の雄20匹、コロニーD：２週齢（雄20匹・雌19匹）、４週齢（雄22匹・雌20匹）、８週齢（雄24匹・雌23匹）、17週齢（雄７匹）及び26週齢（雄29匹）の164匹よりなる。と殺・剖検後、骨格標本を作製し観察した。

【結　果】

(1)臨床症状：検索に供試したラットには臨床的に特記すべき変化は認められなかった。

(2)頸肋の分類：観察された頸肋はその形態及び大きさから以下の４つに区分された。

①Type 1a；豆粒状の小型骨片（2mm× 2mm以下)で、第７頸椎横突起に付着するもの。

②Type 1b；小型骨片の一部が第７頸椎横突起に癒合するもの。

③Type 2a；大型骨片（2mm× 2mm以上）で、第７頸椎横突起に付着し、さらに横突起の短縮及び変形が認められ、隣接する第６頸椎横突起や第１肋骨にも付着するもの。

④Type 2b；大型骨片の一部が第７頸椎横突起に癒合し、それにより第７頸椎横突起は延長ないしは変形し、隣接する第６頸椎横突起や第１肋骨に付着するもの。

(3)頸肋発生と加齢との関係：頸肋は４週齢において散見され始め、８週齢以降ほぼ全例に認められた。

(4)生産場別頸肋発生率：26週齢のラットにおいて、Type 2に分類される頸肋の発生率はコロニーB及びCで高率に認められた。さらに横突起と癒合した頸肋も両群において多発する傾向にあった。

【考　察】Crj:CD(SD)ラットにおける頸肋は４週齢以降加齢に伴って出現し、しだいに第７頸椎横突起と癒合するものと推察された。一方、ヒトにおいて頸肋は通常胎児期に存在し、生後第７頸椎横突起と癒合し、その一部となるとされている。よって、ヒトとラットとでは頸肋の出現時期が異なるものと推察した。さらに、検索した動物では臨床的に異常は認められず、ラットにおける頸肋はヒトとは異なり、その臨床的意義は乏しいものと推察した。

コロニーごとではType 2の発生はコロニーB及びCに限局する傾向にあった。コロニーCはコロニーBにその起源を発することが知られており、Type 2の発生は特定のコロニーにおいて固定化された遺伝的因子に起因する変化であるものと推察した。

P－106

ラット中大脳動脈血栓症モデルの病理学的検討

○杉本次郎，川井　洋，幸　敏志，務台　衛
（三菱化学横浜総研）

【緒言】光増感反応を利用し，中大脳動脈の光照射部位に血栓を形成し，ラット中大脳動脈血栓症モデルを作成した．同モデルにおける組織学的変化を検討するとともに運動機能，局所脳血流量の変動を観察したので報告する．

【方法】実験にはSD系雄ラット(250-350g)を使用した．中大脳動脈閉塞，総頚動脈閉塞および再灌流はChenらの方法に従った．また，中大脳動脈の血栓性閉塞はUmemuraらの方法に従い，静脈内に投与した光増感剤（ローズベンガル，20mg/kg）と540nmの緑色光による光増感反応により中大脳動脈の末梢部を閉塞し，モデルを作成した．神経症候の観察はBedersonらの方法に従い，閉塞3日後，姿勢テストにより実施した．組織学的検討は閉塞1日後と3日後，脳を生理的食塩液で灌流後，FAM液で灌流固定し，大脳の冠状切片を作製，パラフィン包埋，HE染色およびPTAH染色を施し鏡検した．さらに脳の冠状断の半球分の断面積に対する梗塞部の面積比を求めることにより，梗塞の拡がりを定量化し，梗塞部体積を算出した．局所脳血流量の測定は閉塞1日後と3日後にSakuradaらの方法に従って，^{14}C-ヨードアンチピリン法による局所脳血流量の解析を実施した．

【結果】姿勢テストのスコアが2.4±0.2と明らかな片麻痺様の神経症候が認められた．組織検査では梗塞は大脳皮質に限局して認められた．梗塞部では神経細胞の壊死，グリア細胞の浸潤，フィブリン血栓が認められた．梗塞部体積は閉塞1日後，3日後でそれぞれ69.4±10.9，84.4±4.6 mm^{3}と，両者間に有意差は認められなかったが梗塞領域の拡大傾向が認められた．局所脳血流量は大脳皮質の体性感覚野で閉塞1日後，0.15 mℓ/g/min以下で，この領域では閉塞3日後でも同程度の低血流量であった．一方，運動野では閉塞1日後，局所脳血流量は0.4～0.7 mℓ/g/minまで低下し，閉塞3日後には0.9～1.3 mℓ/g/minまで回復した．

【結論】本モデルにより，中大脳動脈閉塞3日後に安定した神経症候を伴う大脳皮質限局性の脳梗塞巣を作成することができた．また，梗塞領域は低血流領域とも一致していた．

P－107

ヒトプロトタイプ c-H-ras 遺伝子導入（rasH2）マウスにみられた自然発生ハーダー腺腫瘍の病理組織学的および分子生物学的検討

○森 郁生[1]、林 新茂[2]、野々山 孝[1]（武田薬品・[1]薬安研、[2]分子薬理研）

[はじめに] がん原性試験で通常用いられる B6C3F1 マウスではハーダー腺腫瘍の頻度は低く、その多くは良性腫瘍である。今回、ヒトプロトタイプ c-H-ras 遺伝子を導入したトランスジェニックマウス（rasH2 マウス）を２年間無処置飼育したところ、その発生頻度は高く、かつ肺転移を示す例が多くみられた。そこで rasH2 マウスにみられたハーダー腺腫瘍について病理組織学的および分子生物学的に検討した。

[材料および方法] rasH2 マウス雌雄各 122 匹合計 244 匹を２年間無処置で飼育し、発生したハーダー腺腫瘍 15 例（雄 3 例、雌 12 例）およびその肺への転移 10 例（雌 10 例）、２年間無処置飼育した B6C3F1 マウス雌雄各 1300 例に自然発生したハーダー腺腫瘍 49 例（雄 28 例、雌 21 例）を 10%中性緩衝ホルマリン固定、パラフィン包埋切片をＨＥ染色し病理組織学的に診断した。免疫組織学化学的に、これらの腫瘍について P53(Ab-3: Oncogene, CM1: Novocastra)、HSP70 (DAKO)および MDM2 (Oncogene)の発現について検討した。また、未染色切片から病変部を掻き取り、導入遺伝子のヒト c-H-ras codon 61、マウス c-H-ras codon 61、マウス c-K-ras codon 12, 13 について PCR-Dot blot hybridization ならびに PCR-SSCP 法を用いて検索した。

[結果] 病理組織学的には、rasH2 マウスでは 15 例中 10 例(67%)が腺癌（雌 10 例）残り 5 例(33%)が腺腫（雄 3 例、雌 2 例）であり、B6C3F1 マウスでは 49 例中 12 例(24%)が腺癌（雄 5 例、雌 7 例）、37 例（76%）が腺腫（雄 23 例、雌 14 例）であった。rasH2 マウスの腺癌はすべて肺へ転移していたが B6C3F1 マウスに転移例はなかった。免疫組織化学的染色では rasH2 マウス（転移巣を含む）、B6C3F1 マウスともに P53, HSP70 および MDM2 は陰性であった。分子生物学的には、rasH2 マウスで２例のハーダー腺腺腫（雄 1 例、雌 1 例）および６例（雌６例）の腺癌でヒト c-H-ras codon61 の変異がみられ、すべての変異は CAG→CTG であった。また変異のみられた腺癌 6 例の肺転移巣にも同様にヒト c-H-ras codon 61 に CAG→CTG の変異が検出された。その他マウス c-H-ras codon 61 および c-K-ras codon 12, 13 には rasH2 マウス、B6C3F1 マウスともに変異はみられなかった。

[まとめ] rasH2 マウスに自然発生したハーダー腺腫瘍では腺腫、腺癌にかかわらずヒト c-H-ras codon61 に変異がみられ、肺転移巣にも同じ変異がみられた。rasH2 マウスのハーダー腺腫瘍の発生にはヒト c-H-ras がん遺伝子の変異が関与していた。しかし、rasH2 マウス、B6C3F1 マウスともにマウス c-H-ras, c-K-ras がん遺伝子および p53 がん抑制遺伝子の関与はみられなかった。

P－108

ビーグル犬における17β-Estradiolの 4 週間反復投与による病理変化

○佐野文子，土屋毅幸，杉本次郎，小林　潔，後藤和広，務台　衛
（三菱化学横浜総研・安全性研）

【序】　イヌのエストロジェン投与による病理変化については，多くの報告がなされているが，全身臓器の病理変化に関する詳細な報告は少ない．今回，我々はエストロジェン投与によって発現するイヌの病理変化を明らかにするために，合成エストロジェンである17β- Estradiol をビーグル犬に4週間反復投与し病理学的に検討した．

【材料と方法】　11ヵ月齢のビーグル犬雌雄各 3 匹に，17β-Estradiolを 0.15 mg/kg の用量で 4 週間筋肉内反復投与を行った．4 週間投与後，全動物を麻酔下にて屠殺・剖検し，全身臓器について常法に従い組織標本を作製し，光顕検査を実施した．

【結果】　肉眼検査では，骨髄の白色化，精巣の萎縮，子宮および膣の腫大，下垂体の腫大および赤色化，甲状腺および副腎の腫大が認められた．

組織検査では，造血器系，生殖器系，内分泌系および泌尿器系の諸臓器に変化が認められた．

造血器系では，骨髄において顆粒球系細胞の増生，赤芽球系および巨核球系細胞の低形成が，下顎リンパ節において顆粒球系細胞の増生が認められた．これらの変化に関連して，肝臓および脾臓では，髄外造血の亢進およびヘモジデリン色素貪食細胞の増加が認められた．

生殖器系では，雄において萎縮性変化（精細管およびライディッヒ細胞の萎縮，精巣上体管内の精子減少，前立腺上皮の萎縮）が，雌において増生性変化（子宮内膜および漿膜の増生，膣の粘膜上皮の角化亢進および粘膜固有層の増生／水腫）が，また雌雄とも乳腺の導管の増生が認められた．さらに前立腺では腺上皮の扁平上皮あるいはアポクリン化生が認められた．

内分泌系では，下垂体の好酸性細胞の増生，副腎の束状帯の萎縮，網状帯細胞の肥大および球状帯細胞の増生が認められた．なお，甲状腺では変化は認められなかった．

泌尿器系では，尿道の粘膜上皮の扁平上皮化生，膀胱の粘膜上皮細胞の肥大および粘膜下層の水腫が認められた．

【まとめ】　17β- Estradiol をビーグル犬に4週間反復投与し病理学的に検索したところ，造血器系，生殖器系，内分泌系および泌尿器系の諸臓器に種々の変化が認められた．これらの変化のほとんどは，従来のエストロジェンに関する報告と一致するものであった．報告がなされていない変化として，膀胱の粘膜上皮細胞の肥大，粘膜下層の水腫，副腎の球状帯細胞の増生および前立腺の腺上皮細胞のアポクリン化生が認められた．

P－109　防炎加工材 Bis(2,3-dibromopropyl)phosphateのラットによる短期毒性検索について

○高田幸一、豊田和弘、畝山智香子、正田俊之、高橋道人（国立衛試、病理）

【はじめに】

Bis(2,3-dibromopropyl)phosphate (Bis-BP) はリン酸系防炎加工材の１つであり、類似化合物のTris(2,3-dibromopropyl)phosphate (Tris-BP) はラットおよびマウスの腎臓に腫瘍発生を、Tris(2-chloroethyl)phosphate (Tris-CP) はマウスの腎臓に腫瘍発生を認めることが報告されている。すでにBis-BPについては肝臓、腎臓、食道、前胃および小腸に腫瘍発生を認めることが報告されている。今回、短期間投与における、これらの臓器の病変について細胞増殖活性に注目して検討した。

【材料及び方法】

５週齢のF344 / DuCrj 系ラット（SPF：日本チャールスリバー社）を１群雌雄５匹としてBis-BPを2000, 1000, 500および0ppm（対照群）の濃度になるようにそれぞれの割合で粉末飼料に添加、混合し、30日間自由に摂取させた。投与終了時、動物は麻酔下で屠殺・解剖し、血液学的検査、血清生化学的検査、器官重量および病理組織学的検査を実施した。臓器は秤量後、ホルマリン固定し、常法に従ってH-E染色を施し、病理組織学的検査を行った。

【結果および結論】

一般状態では投与期間中、雌雄ともに変化は認められなかった。体重では雌雄の2000ppm群、雄の1000ppm群で増加抑制が認められた。摂餌量では雌雄ともに群間に差は認められなかった。臓器重量では雄の2000ppm群で肝臓および腎臓の実重量および比重量の増加が、さらに1000ppm群で腎実重量の増加が認められた。病理組織学的検査では雄の投与群において腎尿細管上皮細胞の脱落、肥大、巨核化および好酸性小体、尿細管の拡張が用量依存性に認められた。雌では1000ppm群で腎尿細管の拡張がみられた他、変化は認められなかった。肝臓では雌雄ともに2000ppm群で肝細胞の軽度な肥大が認められた。前胃では雄の2000ppm群で軽微な角化亢進が認められた。

以上の結果、Bis-BPは明らかにラットの腎尿細管を障害をすることが判明した。これらの病変について細胞増殖活性の所見に注目し、それらの腫瘍発生との関連性について報告する。

P－110

F344ラットへのチアンフェニコールの経口投与による亜慢性毒性について

安藤　進、石原浪砂、今井　繁、高野智司、北村　毅、
高橋正一、吉田　緑、前川昭彦（佐々木研・病理部）

【目的】

クロラムフェニコールのmethyl sulphonyl同族体であるチアンフェニコールは畜水産食品中に残留する疑いのある抗菌剤である。その毒性については、人で可逆性の造血障害が知られており、また実験動物においても同様の障害が報告されているが、癌原性については明らかではない。今回、F344ラットを用いた癌原性試験の予備試験の一環として、チアンフェニコールの亜慢性毒性試験を実施した。

【実験材料及び方法】

８週齢のF344ラットを雌雄各12匹よりなる４群に分け、それぞれチアンフェニコールを500、250、125及び0ppmの割合で飲料水に溶かし、１３週間にわたって自由摂取させた。実験期間中、体重、摂餌量及び摂水量を週１回以上測定し、毒性症状の有無を毎日観察した。投与終了時に全生存動物を屠殺・剖検し、血液学的および血液生化学的検査、ならびに病理組織学的検査を実施した。

【結果及び考察】

実験期間中、何れの群においても動物の死亡は見られなかったが、雌雄の高及び中用量群で有意な体重増加抑制が認められた。血液学的には、雄の高及び中用量群及び雌の高用量群で赤血球数とヘモグロビン量の減少が認められた。血液生化学的には雄雌の高用量群で総蛋白とアルブミンの減少、A/G比の上昇、尿素窒素の増加が認められた。組織学的には、投与に関連した病変が骨髄及び精巣/精巣上体に見られた。骨髄では雌雄の高用量群で軽度の造血障害が、また精巣では高用量群で軽度の精細管障害が認められ、加えて高及び中用量群の精巣上体にそれぞれ3／12、6/12匹に精子肉芽腫が観察された。骨髄及び精巣毒性の機序としてはミトコンドリアにおける蛋白合成障害が考えられたが、精巣上体の肉芽腫形成についてはその原因ははっきりしなかった。以上の結果よりNOAELは125ppm、また癌原性試験における最大耐量は250ppmであると結論した。

P－111　ニトロソ化合物の発癌イニシエーション-プロモーション効果

○山口剛[1]、長谷川良平[1]、William Lijinsky[1]、伊東信行[2]、白井智之[1]
（[1]名市大・医・１病理、[2]名市大）

【目的】ほとんどのニトロソ化合物は発癌過程におけるイニシエーション作用とプロモーション作用の両方を持っていると考えられるが、その中には変異原性のないものもある。そこで、今回変異原性のあるnitrosobis-(2-oxopropyl)amine (NBOPA), nitrosodimethylurea (NDMU), nitrosodiethylurea (NDEU)の３つをイニシエーターに、また非変異原性のニトロソ化合物のnitrosomethylcarboxypropylamine (NMCOPA), nitrosomethyl-2-hydroxypropylamine (NMHPA), nitrosodiethanolamine (NDELA)の３つと, phenobarbital (PB)をプロモーターとしてそれぞれの組み合わせで投与し発癌に及ぼす影響を検討した。【材料及び方法】6週齢のF344雄ラット321匹を用い19群に分けた。イニシエーションとして実験開始後2週間の間にNBOPA (6mg/rat, i.g.), NDMU (2mg/rat, i.g.), NDEU(6mg/rat, i.g.)を4回経口投与する群とイニシエーションを行わない群を設けた。その後各々のイニシエーション群にNMCOPA (100mg/l), NMHPA (20mg/l), NDELA (100mg/l), PB (1000mg/l)を2週以降の40週間に飲料水に添加して投与し、さらに無処置群を設けた。各イニシエーション-プロモーション群は1群は15～18匹とし、実験開始後78週で屠殺し剖検を行い、全臓器及び肉眼的な病変を10％ホルマリン緩衝液で固定した。臓器切り出し時、各臓器の病変を観察し病理組織学的に全臓器の腫瘍性病変を検索した。【結果及び考察】NBOPAイニシエーション群では甲状腺腫瘍、肺腫瘍及び腎芽腫が高頻度に発生しプロモーターの種類によらなかったが、NMCOPAによる膀胱癌NDELAとNMHPAによる腎芽腫を高頻度に発生させた。NDMUイニシエーション群はプロモーターに関係なく甲状腺及び皮下腫瘍の発生頻度が高く、NMHPAのプロモーションにより肺腫瘍及び腎芽腫がNDELAは耳下腺腫瘍が促進された。NDEUイニシエーション群ではプロモーターに関係なく脳腫瘍の発生が促進されたが、NMHPAとPBによる甲状腺腫瘍、またNMHPAにより肺腫瘍と中皮腫が早期より多数発生し早期死亡例が多かった。今回使用したプロトコールではイニシエーション作用が強すぎたことも考えられるが、イニシエーターとして変異原性ニトロソ化合物、プロモーターとして非変異原性ニトロソ化合物を投与した場合、発癌にはイニシエーターの効果が強く現れプロモーターの効果としてはNMCOPAによる膀胱発癌など限られた範囲で認められたにすぎなかった。イニシエーションとプロモーションが同じ臓器に標的性を有していれば、さらに明瞭な発癌促進作用がみられたものと考えられる。

P－112

Steviosideの癌原性試験で認めた所見に対する毒性学的評価

○豊田和弘・正田俊之・畝山智香子・高田幸一・高橋道人（国立衛試・病理）

Steviosideはキク科の植物*Stevia rebaudiana* Bertoniに含まれる甘味成分で、サイクラミン酸ナトリウムやサッカリンナトリウム等の合成甘味料に代わる天然系ノンカロリー甘味料として現在主に日本で用いられている。今回、ラットを用いてSteviosideの癌原性試験を実施した結果、いずれの組織においても腫瘍発生の増強は認められず、癌原性は無いと結論された。しかし、本試験においてはその他にも種々の変化が認められており、それらの毒性学的意義について文献データや先に実施した短期投与試験の結果を交えて考察した。

【試験方法】5週齢のF344ラット雌雄各3群（50匹／群）にSteviosideを5%、2.5%、0%（対照群）の用量で添加した固形飼料をそれぞれ104週間自由に摂取させた。その後、全群とも基礎飼料に切り替え、108週で試験を終了した。

【結果及び考察】今回の癌原性試験では、雌のStevioside投与群で乳腺腺腫の発生の減少、雄のStevioside投与群で慢性腎症の病変の程度の軽減、及び軽度ながら雌雄ともに用量相関性の体重増加抑制が認められた。これらはいずれもカロリー制限の条件下で良く認められる現象であるが、今回の試験の投与群においては、特に摂餌量の低下やSteviosideの毒性作用を示唆する病理組織所見は認められなかった。文献的にはin vitroの実験で、Steviosideのアグリコンである Steviolがハムスターの腸におけるglucoseの吸収及びラットの腎尿細管におけるglucoseの産生や酸素の取り込みを阻害、また、Steviosideやその関連物質がラットの肝細胞膜におけるglucoseやfructoseの輸送を阻害する等の報告がある。これらの知見は、Steviosideの投与によって生体がカロリー制限時と同様の状態になる可能性を示しており、今回の結果を解釈する上で興味深い。

今回の試験では他に雌雄の5%投与群で試験開始後2～3週目頃まで軟便が観察された。我々は先に10%のStevioside含有飼料をラットに与え、2日、1週、2週、6週と経時的に屠殺する実験を実施し、投与早期には軟便のほか、排便量の増加や腸上皮の細胞増殖亢進が起こること、また、これらの現象に相関して大腸内容物中のSteviol（Steviosideの主代謝物）量が5.1mg、2.8mg、2.8mg、1.1mgと徐々に減少することを確認した。Steviolに関しては文献的に様々な作用を有することが報告されており、今回認めた種々の変化もSteviol自体が腸内細菌叢や腸上皮に影響を与えた結果である可能性が推測された。

P－113

ラットを用いたＬ－システイン塩酸塩の癌原性試験

○北堀吉映，小西　登，松井恵美，仲川嘉紀，趙　順規，日浅義雄
（奈良医大・2病理）

［はじめに］Ｌ－システイン塩酸塩は含硫アミノ酸の一つで、Ｌ－システインとの間に還元酸化の相互転換を行い、生体内ではグルタチオンの構成成分として代謝に重要な役割を果たしている物質である。しかし、この様なアミノ酸の癌原性および毒性の有無についての報告例はない。我々は、ラットに長期間投与を行い、病理組織学的にそれらを評価したので報告する。

［方法］4週令のF344系雌雄ラット各々150匹を日本チャールスリバー社から購入し、１群５０匹の各々３群を設け予備飼育後実験に用いた。検体の投与はＬ－システイン塩酸塩を亜急性毒性試験の結果から0.5％、0.25％および0％の割合で水道水に混じ自由摂取とした。尚、投与期間は110週間とした。

［結果］検体を含んだ摂水量および体重変化は、各群間で濃度依存性な差は明らかでなかった。病理組織学的所見はその有効週令を、途中死亡例で中皮腫をみとめた83週以降とした。現在、途中死亡例の検索を除く検体投与の影響と思われる雌ラットにみられた腎乳頭部壊死および石灰沈着を下記に示す以外は、通常よくみられる下垂体、甲状腺、精巣、副腎、皮膚腫瘍などが観察され明らかな差は認められなかった。

濃度	最終時生存数	乳頭部壊死	乳頭部石灰化
0.50％	38	5	7
0.25％	43	2	0
0　％	44	0	0

［結語］わずかながら雌ラットで観察された、腎乳頭部の壊死および石灰沈着は、それ本体の毒性によるものか、塩酸塩による影響かは明らかでないが、興味深い結果を得た。

P－114

ガン抑制遺伝子p53欠損マウスにみられる自然発生腫瘍

○岡田雅昭、木村均、外山勝己、長瀬孝彦、吉島賢一、篠田昭弘、
西尾卓司（NBR）

【目的】

ガン抑制遺伝子p53欠損マウスは、相同組換えの手法により１９９２年に最初に作製された(Donehower,L.A.et al,Nature,1992)。その報告によれば、p53遺伝 子のヌル変異であるにもかかわらず個体発生に異常はなく、悪性リンパ腫や肉腫など多種類の腫瘍の自然発生が見られた。その多様な腫瘍発生スペクトラムがヒト遺伝性ガンのLi- Fraumeni症と似ており、単発性発ガンを示すWT- 1やAPCなど他のガン抑制遺伝子の変異導入TGマウスとは異なる特徴的なphenotypeを示すことが明らかにされた。しかしながら、同様な相同組換えにより作製されたp53欠損マウス(Tsukada,T.et al,Oncogene,1993)ではリンパ腫を起こす傾向が強いと報告され、これらのマウスの示す腫瘍発生状況に若干の違いが見られている。そこで我々は、後者のマウス（略称、理研マウス）について匹数を増やし、自然発生腫瘍の病理学的検討を行うとともに臨床病理学的検討も実施した。

【方法】

理化学研究所で作製されたp53欠損マウスをSPF化し、当社SPF飼育室にて繁殖維持している。実験群としてホモ接合体同志の交配で得られた雌雄各３０匹を用い、瀕死と思われる時点で屠殺剖検し、病理組織学的ならびに血液学的検査を行った。対照群としてはCBAマウス(日本チャールスリバー)雌雄各１０匹を用い、欠損マウスの平均寿命と予想される生後２５週齢で屠殺し、同様に血液学的、病理組織学的検索を行った。

【結果および考察】

雌雄ともp53欠損マウスの生後発育は正常で異常行動も認められなかったが、生後３ヶ月齢になると自発運動が低下し瀕死に陥るものが出現し始めた。平均寿命は、雄２２週(n=27)、雌２４週(n=29)であった。剖検所見では、雌雄とも８０％以上の例で脾臓ならびに胸腺、リンパ節などのリンパ性器官に高度な肥大がみられた。血液学的所見では、半数の個体に白血球数の異常な増加を示すものが現われ、それらの血液像では、大型リンパ球の異常な増加がみられた。また、赤血球数、ヘモグロビン量とヘマトクリット値がそろって低下し、貧血を示す例も見られた。組織学的には坦腫瘍個体中雄の８７％、雌の８６％が悪性リンパ腫あるいはリンパ腫であり、その他数種の腫瘍が認められた。したがって、理研マウスはDonehowerらのマウスよりリンパ腫を発症する傾向が強いことが病理組織学的検査により確認された。

P－115

Thiamphenicol のF344ラットでの発癌性試験

○北村毅[1,2]，石原浪砂[2]，高野智司[2]，飯島徹男[2]，西村進[2]，吉田緑[4]，安藤進[2]，高橋正一[2]，前川昭彦[2]（[1]キッセイ薬品，[2] 佐々木研・病理）

〔目的〕

Thiamphenicol（TAP）はchloramphenicol（CAP）の同族体であり、畜水産食物中に残留する疑いがもたれている抗菌剤である。本剤にはCAP 同様実験動物に骨髄毒性が報告されているが、長期毒性・癌原性に関する報告はまだない。

今回、我々はF344ラットの飲水中にTAP を125 および250ppmの濃度に混じ２年間投与し、その毒性および発癌性の有無について病理組織学的に検討したので、ここに報告する。

〔材料・方法〕

動物は、６週齢のF344ラット雌雄各150 匹を雌雄各50匹の３群に分け、先に実施した予備試験の結果からTAP の投与量を250 および125ppmと設定し、蒸留水に溶解し自由摂取させた。対照群には蒸留水のみを同様に与えた。投与期間は２年間とし、４週間の休薬期間を設けた。体重，摂餌量，飲水量は経時的に測定し、実験開始後６ヵ月以降は定期的に体表の触診も実施した。途中死亡例および切迫屠殺例は出来るだけ速やかに剖検した。試験開始後108 週目に全生存動物を屠殺・剖検し、病理組織学的に検索した。

〔結果・考察〕

雌雄共に投与直後から用量相関性の軽度の体重増加抑制が認められたが、摂餌量および飲水量には差は認められず、生存率にも有意な差は認められなかった。途中死亡，切迫屠殺例および最終屠殺時剖検では、対照群を含む全群で貧血や脾腫，内分泌系臓器の腫大や皮下腫瘤に加え、雄では精巣の腫大が、雌では子宮ポリープが多く観察された。病理組織学的検索では対照群を含む各群の種々の臓器・組織に腫瘍性および非腫瘍性病変が観察された。観察された殆どの腫瘍はこの系統のラットに好発する自然発生性のものであり、僅かな発生増加が窺われた甲状腺濾胞細胞腺腫（雄），下垂体腺腫（雌），甲状腺Ｃ－細胞腺腫（雌）も、前癌性病変と考えられる過形成変化に群間で差が認められないことより、自然発生の範囲内であると判断された。

以上、Thiamphenicol の125 および250ppmを飲水に混じ２年間投与した結果、投薬に起因した毒性病変の発現は認められず、発癌性も認められなかった。

P－116

長期飼育実験動物の死因に関して
－腫瘍死を中心にして－

○山口裕子、星谷　達、楠岡　修、池崎信一朗、赤木圭介、
岡崎修三、田村一利、岡庭　梓（ボゾリサーチ）

癌原性試験等の長期飼育試験においては、死亡原因に関する解析が重要であると考えた。現在まで自然発生腫瘍に関する報告は多数ある一方、死因に関する報告は少ない。そこで、長期飼育マウスの死因となった腫瘍に関して、その発生状況を経時的、性差および転移率などを中心に検索したので報告する。

調査対象動物は、当機関の長期試験の対照群に供された雌雄各450匹B6C3F$_1$ ﾏｳｽである。

腫瘍死率は、80週齢の雄:3.3%、雌:4.0%、110週齢の雄:12.5%、雌:21.0%であり、これを週齢別にみると雌雄とも90W齢以降に腫瘍死が高率となっていた。死因に関連した腫瘍は分類不能を含め20種類に及び、これらの中で高致死率を示したものは、雌雄ともに悪性リンパ腫、悪性組織球腫と雄ではさらに肝細胞癌であった。表１に主な腫瘍の発現率およびその致死率を示す。

表１．死因となる主な腫瘍の発生率・致死率

	雄		雌	
	発生率 %（致死率 %）*		発生率 %（致死率 %）*	
	～80W	80～110W	～80W	80～110W
肝細胞腺腫	23.2(1.7)	13.0(3.8)	6.0(0.0)	0.5(9.0)
肝細胞癌	6.8(17.6)	25.0(12.0)	0.8(0.0)	0.5(4.8)
細気管支・肺胞腺癌	7.2(14.2)	10.5(0.0)	1.2(0.0)	4.0(0.0)
悪性血管内皮腫	5.2(0.0)	6.5(0.0)	4.8(0.0)	1.0(13.3)
悪性組織球腫	2.0(40.0)	1.0(50.0)	4.8(50.0)	4.5(81.8)
悪性ﾘﾝﾊﾟ腫	1.2(33.3)	1.5(12.5)	4.4(20.0)	8.5(35.4)

＊：当該腫瘍を死因とする例数／当該腫瘍発生例数

加齢に伴い上昇する死亡の原因としては、広く全身を侵す悪性ﾘﾝﾊﾟ腫、悪性組織球腫および増殖能・転移率の高い肝細胞癌が挙げられた。本会では、長期飼育ラットに関しても同様に報告する予定である。

P－117

ラット大腸発癌のイニシエーション期におけるアポトーシスの意義

○広瀬　善信，吉見　直己，大西　将美，牧田　浩樹，田中　卓二，　森　秀樹　（岐阜大・医・１病理）

［目的］　化学発癌過程のイニシエーション期においては，発癌物質によるDNA傷害が標的臓器におこり，その修復反応によって除去され得なかった変異が不可逆的なものとなり癌化への道を辿ると考えられている．修復不可能な傷害を受けた細胞は生体に有害なものとして除去されるが，その過程にアポトーシスが関与することが示唆されている．我々は，化学発癌剤に曝露された直後のラット大腸組織に注目し，傷害された細胞の除去機構としてのアポトーシスの発現について検討を行った．

［材料と方法］　6週齢雄F344ラットにazoxymethane (15 mg/kg体重)を皮下投与し、その後 3，6，12，24，72，168 時間で屠殺した。またそれぞれの屠殺１時間前にBrdUの腹腔内投与も施行した．屠殺後，大腸組織はブアン固定パラフィン包埋とすると共に，大腸粘膜を剥離し蛋白抽出を行った．大腸粘膜上皮におけるアポトーシスの発現をTUNEL法にて解析し，細胞増殖の変化をPCNAの免疫染色・BrdUの取り込みにて評価した．また，アポトーシス関連蛋白である Bax の推移を免疫組織化学・western blot法にて検索した．

［結果と考察］　発癌物質によってひきおこされる大腸粘膜の変化はTUNEL陽性であり，核のpyknoticな変化やアポトーシス小体の形成も伴っていることから，アポトーシスであると考えられた．その変化は発癌剤投与後6-8時間でピークとなるが，その後は漸減し投与後168時間ではコントロールと同レベルにまで減少した．さらにアポトーシスは，BrdUで標識される陰窩増殖帯内に限局しており，その死細胞にはBrdUの取り込みはみられないが．PCNA陽性を伴うものが存在した．このことは，DNAの修復機構を考える点で興味深い結果であると考えられた．また，本モデルのアポトーシスとBax 蛋白の関与についても考察を加える．

P－118　Azoxymethane(AOM)-chrysazin誘発大腸発癌におけるキトサンの修飾効果

○杉江茂幸、岡本清尚、川森俊人、牧田浩樹、大西将美、田中卓二、森 秀樹
（岐阜大、医、病理）

［はじめに］ 植物性食物繊維の大腸癌の抑制作用は動物実験でも疫学的にも多くの報告があるが、動物性食物繊維についてはまだ不明の点が多い。 動物性食物繊維の１つであるキチン／キトサンはこれまでに血中胆汁酸を減少させたり、免疫力を高めるといった報告があった。我々は、AOM誘発aberrant crypt foci(ACF)発生における修飾作用を検討した結果、ACF発生は抑制しなかったが、オルニチン脱炭酸酵素を軽度抑制することを見い出した。一方、最近、Torzsas, T.L.らはキトサンがACFの発生を抑制すると報告した。今回、我々はキトサンをAOM誘発大腸発癌のpostinitiation期やAOM-chrysazin誘発大腸発癌のpromotion期に投与してその修飾効果をて検討したので報告する。

［方法］ 150匹雄F344ラットを７群に分け、１～４群をAOM投与群として各30匹、５～７群を対照群として各10匹とした。６週齢より１～４群にAOMを15 mg/kg体重を週１回３週間s.c.投与し、全群に基礎食(CE-2)を与えた。最終AOM投与１週間後から２、５群に0.2%キトサン含有基礎食、３、６群には0.2% chrysazin含有基礎食、４群に0.2%キトサン+0.2% chrysazin含有基礎食を与え、実験開始35週後に全匹屠殺、剖検した。

［結果、考案］ 対照群に比べ、chrysazin投与群（３、４、６群）では著しい体重減少を認めた。キトサン投与群でも体重減少が見られた。腸管腫瘍発生率は、１群で大腸64%、小腸29%、全腸管79%に対して、２群で大腸53%、小腸27%、全腸管70%、３群で大腸96%、小腸19%、全腸管100%、４群で大腸96%、小腸 8%、全腸管100%であった。平均腫瘍発生個数は、１群で大腸1.04 ± 0.92、小腸0.36 ± 0.62、全腸管1.39 ± 1.13に対して、２群で大腸0.90 ± 1.03、小腸0.47 ± 0.93、全腸管1.37 ± 1.19、３群で大腸8.19 ± 4.91、小腸0.19 ± 0.40、全腸管8.37 ± 4.99、４群で大腸9.52 ± 5.15、小腸0.08 ± 0.28、全腸管9.64 ± 5.15であった。Chrysazin投与によって著名な大腸腫瘍の増加が見られたが、キトサン投与による明らかな抑制効果は見られなかった。キトサンはAOM誘発大腸発癌におけるpostinitiation期、AOM-chrysazin誘発大腸発癌promotion期投与において抑制効果はなかった。

発表者索引（数字は演題番号，太字は演者）

K

L

M

T

U

第13回日本毒性病理学会講演要旨集

平成８年12月５日　印刷
平成８年12月５日　発行
編　集　鳥取市湖山町南４丁目
鳥取大学農学部
家畜病理学教室
第13回日本毒性病理学会
責任者　梅　村　孝　司
印　刷　株式会社　矢谷印刷所
鳥取市幸町９６番地

オブジェクト整理箱



セット図
T-80型

外寸法　巾410×横275×高サ235
外木製引出スチロール
格納中枠無しで3000枚
中枠使用すると1360枚
此の様な便利な整理箱で有ります

引出の図



硝子ケース中枠



セット図
T-79型

外寸法　巾345×横195×高サ195
外木箱引出ポリエチレン樹脂
格納1620枚



ポリプロン製硝子
差込ケース三枚用で
白色で透明が出きます

株式会社
高島商店

東京都文京区湯島2丁目22番11号
電話　東京（3834）1881代表

STS

病理標本画像解析機能がさらに進化
新世代病理研究支援システムIPAP誕生

高精度の画像解析を簡単に

IPAPは病理標本における細胞核や病変部の自動抽出、解析、計測、統計処理を高速かつ手間をかけずに行うことにより腫瘍解析や毒性、薬効、治療効果などの定量評価研究を強力にサポートする新しいカラー画像解析システムです。

- IPAPを使えば、病理標本の解析に余分な手間をかける必要がありません。
- 病理標本の画像解析の進め方を徹底的に見直し、新しいアルゴリズムを創造しました。



特 徴

1. 視野を変えても同条件の画像処理結果が得られ、総合的な解析も容易です。
2. 計測したい領域だけを簡単に抽出できます。
3. 腫瘍マーカー陽性率や病変部の占有率などのパラメータが簡単に計測できます。
4. 複数画像の一括処理、複数検査データの並行処理、保存もできます。

病理標本画像解析システム IPAP(アイパップ)
Image Processor for Analytical Pathology

今すぐこのページを拡大コピーして、必要事項をご記入のうえ、FAXでお送りください。詳しい資料をお届けします。

貴社名
業種名
部署名
役職名
芳　名
ご住所
TEL/　　FAX/

住化テクノス株式会社

〒554　大阪市此花区春日出中3-1-98
TEL 06-466-5352　FAX 06-466-5353

¿病理学のデパート？

(1) 病理組織学的検査

毒性病理，人体病理，ペット病理，
薬理試験病理，共同研究，その他
チェックシステム：有資格者による確認
研修制度：標本検討会（週１回）

(2) 組織標本作製

染色項目：各　種

(3) 酵素抗体法

〈保有一次抗体〉

Albumin, AFP, α_1-AT,
α -Smooth muscle actin,
β_2-microglobulin, BM-1,
Chromogranin A, C3c, CEA, CD44,
Ceruloplasmin, Cytokeratin 7,
Cytokeratin high-MW34BE12,
Desmin, Factor Ⅷ, Fibrinogen,
GFAP, Glucagon,
Heat shock protein,
IgA, IgG, IgM, lysozyme, Insulin,
Keratin, Ki-67, Ki-1(CD30), L-26,
Myoglobin, NSE, PAP, PCNA, PSA,
S-100蛋白, UCHL-1, Vimentin

(4) 画像解析

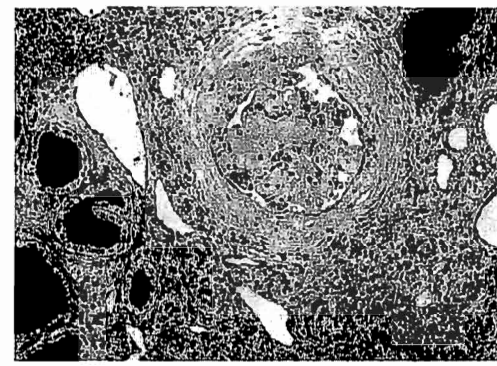

ウシ腎臓，　H.E.×100

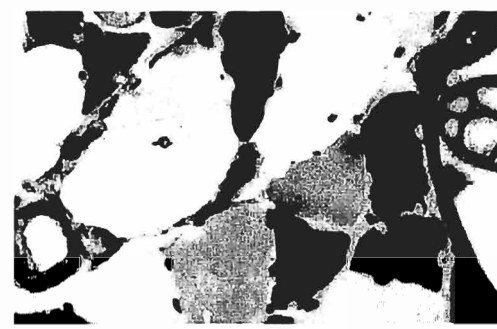

ラット筋肉，ATPase (pH4.2) ×400

ラット筋肉，ATPase (pH10.6) ×400

㈱札幌総合病理研究所

〒064 札幌市中央区南12条西18丁目3-17
TEL：011-563-6215　FAX：011-563-6299
所長　杉村　誠　研究部長　竹内雅也